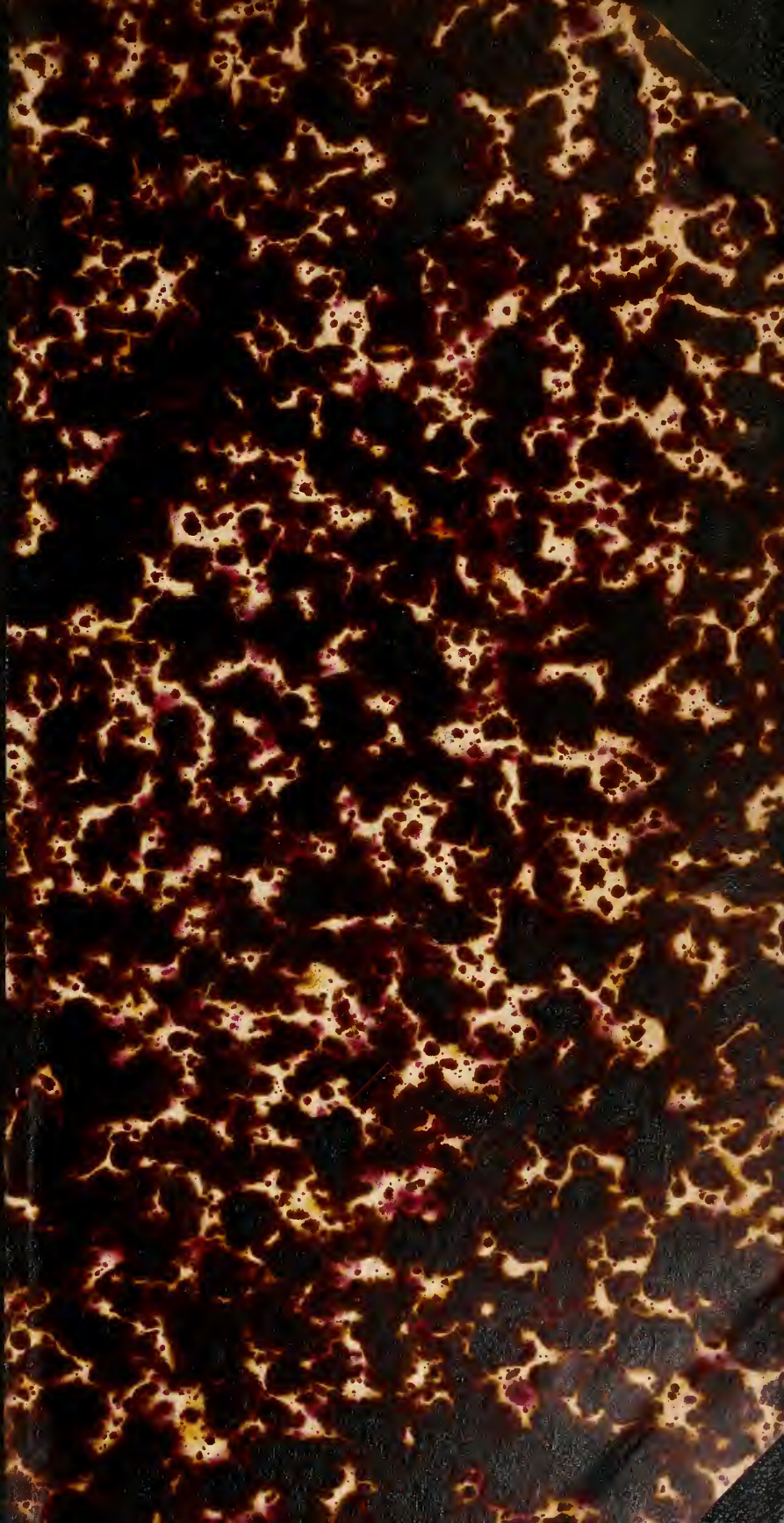

~~H. C. 120~~ 19. E. 20

From the
Library of
Calvin Ellis, M.D.
1884.

Digitized by the Internet Archive
in 2010 with funding from
University of Ottawa

http://www.archive.org/details/contributionl00land

2

CONTRIBUTION A L'ÉTUDE

DES

CONVULSIONS ET PARALYSIES

LIÉES AUX

MÉNINGO-ENCÉPHALITES

FRONTO-PARIÉTALES

PAR

LOUIS LANDOUZY,

Docteur en médecine de la Faculté de Paris,
Ancien interne des hôpitaux de Paris,
Lauréat de l'École de médecine de Reims,
Membre de la Société anatomique.

Avec 6 figures intercalées dans le texte et en lithographie.

PARIS

LIBRAIRIE J.-B. BAILLIÈRE ET FILS

19, rue Hautefeuille, près du boulevard St-Germain.

1876

BOSTON MEDICAL LIBRARY ASSOCIATION

A la mémoire

DE

MON PÈRE

M. H. LANDOUZY

Directeur, professeur de clinique médicale de l'École de Reims, etc.

TABLE DES MATIÈRES.

Pages.

INTRODUCTION 7

CHAP. I. — Théorie classique des convulsions dans la méningite tuberculeuse 12

CHAP. II. Les troubles moteurs partiels échappent à cette théorie 16

CHAP. III. Siége des lésions qui, dans la méningite tuberculeuse, semblent commander les troubles moteurs 19

CHAP. IV. Les convulsions ont, dans la méningite tuberculeuse, les mêmes modes de dissociation (myoplégies, auras convulsives) et de groupement (fréquence de l'épilepsie hémiplégique) que dans les autres affections fronto-pariétales ; elles sont croisées pur rapport aux lésions ; elles sont fréquemment suivies de paralysies 30

CHAP. V. Les paralysies ont, dans la méningite tuberculeuse, les mêmes modes de dissociation (myoplégies, monoplégies) et de groupement (fréquence de la forme hémiplégique) que dans les autres affections fronto-pariétales. Les phénomènes paralytiques revêtent, par leurs caractères généraux l'allure des paralysies corticales ; ces paralysies sont totales ou non totales, souvent incomplètes, variables ou passagères. — Importance diagnostique et pronostique des diverses associations paralytiques 52

CHAP. VI. Fréquence de l'hémiplégie faciale corticale : ses caractères 74

CHAP. VII. Rotation de la tête et déviation des yeux; se fait tantôt du côté de la lésion, tantôt du côté des membres atteints : valeur diagnostique de ce symptôme 79

Chap. VIII. Paralysie de la troisième paire : ses caractères; dissociations symptomatiques, dissociations anatomiques..... 84

Chap. IX. Les paralysies permanentes et les dégénérations descendantes viennent s'ajouter aux nombreuses dissociations symptomatiques pour prouver les attributions fonctionnelles de l'écorce cérébrale..... 96

Chap. X. Physiologie pathologique des convulsions et paralysies partielles des méningo-encéphalites tuberculeuses..... 117

Conclusions..... 134

Chap. XI. Pièces justificatives.
Observations (méningites tuberculeuses, ramollissements, hémorrhagies, abcès, tumeurs, traumatismes), dans lesquelles prédominent les troubles convulsifs..... 136

Observations (méningites tuberculeuses, ramollissements, etc.) daus lesquelles prédominent les troubles paralytiques..... 207

Figures..... 245

CONTRIBUTION A L'ÉTUDE

DES

CONVULSIONS ET PARALYSIES

LIÉES AUX

MÉNINGO-ENCÉPHALITES FRONTO-PARIÉTALES

BOSTON MEDICAL LIBRARY ASSOCIATION

INTRODUCTION

Témoin, aux Enfants-Malades, chez des méningitiques, de convulsions partielles, limitées, à la face, à un membre, ou à une moitié du corps, nous avons demandé la raison de ces faits aux auteurs qui ont écrit sur les maladies infantiles.

La physiologie pathologique classique ne pouvant, on le verra plus loin, s'appliquer à ces cas particuliers, nous avons cherché s'ils ne seraient pas justiciables de la théorie de l'excitation corticale directe ; nous nous sommes demandé, si l'analyse des autopsies de méningites ne pourrait pas fournir la preuve d'une excitation locale : notre travail est né de ces recherches.

Le hasard a voulu que les affections encéphaliques à manifestations convulsives se présentassent peu nombreuses pendant notre séjour chez notre excellent maître, M. le docteur Labric.

De nos observations, nous rapportons uniquement celles qui, par leurs manifestations symptomatiques ou

par la circonscription de leurs lésions, offrent des caractères positifs.

Nous laissons de côté les cas nombreux dans lesquels, les lésions, localisées à la base et n'ayant offert aucune particularité clinique d'ordre moteur, pourraient simplement servir à une contre-épreuve et être invoquées tout au plus pour leurs seuls caractères négatifs.

Nous avons relevé de tous côtés les cas de méningites tuberculeuses dans lesquels une description anatomo-pathologique suffisante accompagnait une histoire clinique complète.

Il nous a paru, que, dans bon nombre de ces observations, on pouvait demander la raison des troubles moteurs aux lésions trouvées à l'autopsie, lésions sises dans la région moyenne des hémisphères dont elles provoquent l'excitation fonctionnelle ou nutritive.

Ce parallélisme noté entre les troubles moteurs partiels et des lésions limitées, nous nous sommes cru en droit de tenter, pour les phénomènes méningitiques, ce que Jackson a fait si heureusement, depuis nombre d'années, pour l'épilepsie, c'est-à-dire, de nous servir des troubles moteurs pour démontrer la nécessité de l'excitabilité des circonvolutions. Nous avons pensé à substituer à la théorie classique des actions réflexes, la théorie des actions locales et directes, pour expliquer les convulsions cloniques, toniques et les paralysies partielles de la méningite.

Pour appuyer et contrôler ces tentatives de physiologie pathologique, nous avons groupé et comparé le plus grand nombre possible d'observations, empruntées tant à la pathologie infantile qu'à la pathologie de l'adulte. L'his-

toire des troubles moteurs partiels paraissant dominée par le siége des lésions anatomiques, bien plus que par la nature de celles-ci, nous avons demandé *aux faits* de dire, si, à *l'identité de siége des lésions* correspondrait *une similitude symptomatique* qu'annonçait théoriquement la physiologie.

Cette similitude symptomatique semble tellement grande, que, pour toutes les encéphalopathies superficielles *moyennes* on paraît autorisé à accepter même physiologie pathologique, à leur appliquer, à toutes, la théorie nouvelle des excitations directes et locales.

Méningites tuberculeuses, ramollissements corticaux, hémorrhagies, tumeurs, contusion, encéphalite des circonvolutions, ne pouvaient, d'après cela, que gagner à être réunis dans une étude commune. De l'analyse des troubles moteurs et de l'examen des lésions anatomiques devait surgir un enseignement univoque : c'est cet enseignement que nous demandons à la pathologie.

On verra que la clinique, avec ses troubles moteurs partiels, l'anatomie pathologique, avec ses lésions limitées et sises en certains points, la physiologie pathologique, avec ses dégénérations fasciculaires, partant de certaines zones corticales pour aboutir aux seuls membres atteints de troubles moteurs, sont, partout et toujours , d'accord avec les nouvelles données expérimentales.

Si les nécropsies ne parviennent pas, quant à présent, à marquer, dans la grande région motrice, chacun des départements dont la fonction et les limites commencent à être fixées chez les animaux, chez le singe en particulier, on peut prédire qu'elles arriveront à cette détermination.

Les symptômes convulsifs ou paralytiques, revêtant toujours la même allure, groupés et associés toujours

d'une façon identique, n'indiquent-ils pas, *à priori*, la position relative des centres fonctionnels ? En nous montrant (pour ne citer que les troubles convulsifs) les convulsions suivant, dans leur progression et leur association, un ordre régulier qui ne saurait avoir d'autres raisons d'être que des raisons anatomiques, la clinique ne fait-elle pas pressentir la position relative, le voisinage de tels ou tels points moteurs ? De la progression ascendante régulière du membre inférieur au supérieur et de celui-ci à la face (variété inférieure de l'épilepsie hémiplégique), de l'association si fréquente de la paralysie faciale et de la monoplégie brachiale, n'est-on pas en droit de conclure que les physiologistes, en essayant le groupement des centres corticaux, ont singulièrement approché de la réalité ?

L'étude des caractères généraux des convulsions et paralysies, isolées ou associées, étroites ou étendues, leur allure, leur marche extensive, leurs terminaisons, montreront que leurs traits communs sont ceux-là mêmes qu'annonce la physiologie, et que les cliniciens ont enregistrés depuis longues années (Bravais, 1827).

D'après ces quelques mots, on comprendra comment, parti d'un essai de physiologie pathologique des troubles moteurs de la méningite tuberculeuse (1), nous avons été conduit à établir un parallèle entre les convulsions et les paralysies des diverses encéphalopathies superficielles ; comment, nous avons été amené à étudier, chemin faisant, chacune des dissociations symptomatiques (auras, paralysie faciale, rotation de la tête, troubles de la troisième paire, etc., etc.), que nous trouvions dans la méningite tuberculeuse, isolées ou groupées au même titre que dans les autres affections *fronto-pariétales ;*

(1) Mémoire déposé à l'Assistance publique le 15 août 1875.

comment, demandant à l'analyse des observations, de nous faire connaître les modalités symptomatiques habituelles aux lésions des circonvolutions, il nous a fallu tenter une étude des hémiplégies corticales ; comment, cette étude d'ensemble, qui paraissait, à chaque pas, nous éloigner de l'histoire de la méningite, nous y ramenait à chaque pas, en nous montrant que, *corticales* par leurs lésions, les méningites tuberculeuses apparaissaient bien *corticales* par les caractères généraux de leurs convulsions et de leurs paralysies ; comment, enfin, nous nous sommes insensiblement et fatalement trouvé jeté en pleines localisations cérébrales.

Ceci dit, nous espérons échapper aux reproches de témérité et d'impuissance pour avoir touché à un sujet que nous savions aussi hérissé de difficultés que fécond en résultats.

Nous nous estimerions heureux, si les recherches que nous a coûtées ce Mémoire et les faits qu'il met en saillie, aidant au travail de tous, pouvaient servir à l'étude d'une question qui domine toute la pathologie cérébrale, question à laquelle deux noms restent désormais attachés : celui de Hughlings-Jackson (1), qui, par la clinique, a ouvert en Angleterre la voie à la physiologie expérimentale ; celui de M. Charcot, qui, par les faits qu'il produit, les communications qu'il provoque, par les travaux qu'il inspire et par son enseignement, est devenu, en France, l'avocat le plus autorisé des localisations cérébrales.

(1) Voir, dans la thèse devenue classique, de M. Lepine : *De la localisation dans les maladies cérébrales*, l'appréciation et l'indication complète des travaux de Hughlings-Jackson.

CHAPITRE PREMIEB.

THÉORIE CLASSIQUE DES CONVULSIONS DANS LA MÉNINGITE TUBERCULEUSE.

Les auteurs de Pathologies infantiles ou de Pathologies internes, qui donnent, des convulsions liées aux méningites, des descriptions exactes, touchant, soit le moment de leur apparition, soit leur valeur pronostique, sont, ou laconiques, ou fort éclectiques quand il s'agit d'établir leur physiologie pathologique.

Encore, les remarques des auteurs visent-elles les convulsions générales, les convulsions épileptiformes, et ne s'adressent-elles point aux convulsions partielles qu'on trouve brièvement signalées.

Et pourtant, ces auteurs consignent des remarques de la plus haute importance touchant l'interprétation des phénomènes convulsifs.

C'est ainsi que MM. Rilliet et Barthez (1) écrivent : « Nous sommes arrivés à cette conséquence curieuse, que la méningite, sans complication tuberculeuse de la substance encéphalique, ne débute presque jamais par des convulsions.

L'observation nous a démontré, d'autre part, que, dans le cas où les convulsions paraissent au début et constituent, par leur fréquence, leur intensité et leur périodicité, un symptôme important, elles coïncident presque toujours avec des tubercules du cerveau. »

Trousseau confesse (2) que la cause prochaine des

(1) T. III, p. 504.
(2) Clinique de l'Hôtel-Dieu, 4e édition, t. II, p. 180.

convulsions lui échappe, et pourtant il rapporte en détail une observation très-nette de convulsions partielles, et pourtant, il refuse à la fièvre cérébrale le nom de méningite (1), l'affection des méninges ne lui paraissant occuper qu'un rang secondaire, primée qu'elle est par les *altérations anatomiques profondes siégeant dans le cerveau même.*

MM. Hardy et Béhier (2) professent que les lésions qu'on peut accuser de la production des phénomènes convulsifs sont, en général, des altérations de la névroglie, altérations de nature irritative. Ces mêmes auteurs insistent, dans la symptomatologie de la méningite (3), sur les attaques convulsives « qu'un mouvement, même léger, imprimé au malade suffit pour produire et qui peuvent terminer la scène. »

Nous reviendrons sur ce fait qui présente une importance considérable.

Pour M. Jaccoud, les convulsions naissent, ou bien directement, par excitation de l'isthme, du fait de la prédominance des exsudats à la base, ou bien par irradiation réflexe (4). A ce propos, M. Jaccoud rappelle, qu'à une époque, on a voulu, bien à tort, attribuer à la méningite de la convexité la contracture « qui n'est que le résultat d'une excitation spinale irradiée. »

Nous verrons, au contraire, que les troubles moteurs des méningites comme ceux des affections cérébrales convulsives semblent bien plutôt relever de la loi d'attribution fonctionnelle sur laquelle M. Jaccoud insiste à

(1) Id., t. II, p. 320.

(2) Hardy et Behier, Pathologie interne, convulsions, t. III, 2e édit., p. 907.

(3) T. II, 2e édition, p. 1063.

(4) Jaccoud, Path. int., t. I, p. 212.

propos des excitations directes des nerfs crâniens engaînés dans les exsudats. Il n'est plus besoin, si l'excitation corticale est acceptée, d'invoquer une incitation à distance de l'isthme de l'encéphale, d'autant, qu'on ne saisit pas comment, cette incitation pourrait commander des manifestations limitées à un membre ou même à un segment de membre.

M. Archambault, étudiant les tubercules des méninges, dit des convulsions (1) : « Rares dans la méningite tuberculeuse, elles sont fréquentes ici comme dans le cas de tubercules cérébraux; souvent généralisées, elles ressemblent à de véritables attaques d'épilepsie. Les contractures sont moins fréquentes que les convulsions cloniques. »

Dans l'article si plein de faits qu'ils consacrent à l'étude des tumeurs cérébrales (2) MM. Ball et Krishaber voient, dans les phénomènes convulsifs ou paralytiques, manifestations communes des lésions intra-crâniennes, des actions réflexes ou à distance. L'altération agit souvent « par une excitation portée au loin, et qui vient atteindre des régions plus ou moins éloignées de la maladie. »

Nous retrouvons la même manière de voir chez M. Foville fils, qui dit (3) les convulsions un phénomène d'ordre réflexe : l'excitation part tantôt d'un nerf, tantôt de l'encéphale, mais toujours, elle fait naître et entretient dans le centre médullaire la surexcitabilité qui est une des conditions indispensables de la production des

(1) Dict. encyclopéd., t. VI, p. 575.
(2) Tumeurs du cerveau. Dict. encyclopéd., t. XIV, p. 453.
(3) Dict. pratique, t. IX, p. 353.

phénomènes convulsifs. Si l'enfance (1) prédispose aux convulsions, c'est que, à cette époque de la vie, l'excitabilité réflexe du centre médullaire est extrême.

Même manière de voir dans les ouvrages de Valleix, de West, de M. Bouchut.

En résumé, ce qui ressort clairement de l'enseignement classique, c'est que, les convulsions sont le fait d'une irradiation réflexe, laquelle vient impressionner la moelle allongée dans le cas de convulsions générales, ou bien, tel ou tel point du bulbe ou de la moelle dans le cas de convulsions limitées. La physiologie pathologique des convulsions dans la méningite est, en somme, la même que celle de l'épilepsie, avec cette seule différence que l'excitation, au lieu de naître dans la protubérance ou le bulbe (Nothnagel, Schrœder van der Kolk, Brown-Séquard) y est apportée, — venant des méninges, de la substance cérébrale sous-jacente ou encore des ganglions — pour aboutir à une véritable attaque d'épilepsie symptomatique, ou s'irradier, dans le cas de convulsions partielles, sur tel ou tel faisceau médullaire isolé.

(1) Diction. de médecine et de chirurgie pratiques, t. XIV, p. 354.

CHAPITRE II.

LES CONVULSIONS PARTIELLES ÉCHAPPENT A LA THÉORIE CLASSIQUE.

La théorie classique de l'action réflexe, acceptable pour les cas dans lesquels les convulsions sont générales, épileptiformes, ne l'est plus pour les cas dans lesquels des convulsions *partielles* n'envahiront qu'un groupe de muscles, que la face, un membre ou une moitié du corps. On ne comprend guère, comment, une incitation partie, soit de l'encéphale, soit de ses enveloppes, et aboutissant au bulbe ou à la moelle, peut y commander des réactions aussi limitées.

Cette théorie, pour prendre un exemple frappant qui n'est point isolé, ne rend-elle pas singulièrement difficile l'interprétation de l'observation de cet enfant (1) qui, pendant plusieurs heures, avait le côté *droit du visage et le bras droit* agités de mouvements convulsifs violents? L'enfant reconnaissait sa mère, buvait, dirigeait un regard attentif et intelligent sur les objets qui l'entouraient, retournait vivement la tête pour regarder les personnes qui entraient dans l'appartement, et, quelquefois même, importuné par les secousses du bras droit, y portait la main gauche et s'efforçait de lutter contre la violence des mouvements convulsifs.

Pourquoi et comment, dans ce cas, l'incitation méningée apportée au bulbe ou à la moelle retentit-elle uniquement sur la face et sur le bras?

Pourquoi une pareille sélection symptomatique, pour-

(1) Trousseau. Clinique de l'Hôtel-Dieu, 4e édit. t. 1873, II, p. 180.

quoi cette dissection anatomique de quelques-uns seulement des faisceaux du bulbe?

Comment l'excitation reste-t-elle ainsi cantonnée et cela pendant plusieurs heures?

Ce n'est pas d'aujourd'hui, que de pareils exemples ont dû faire naître l'idée de lésions circonscrites pouvant expliquer des symptômes aussi limités et aussi fixes.

Pour que cliniciens et pathologistes n'aient pas reconnu l'insuffisance de la théorie réflexe et pour que la circonscription du symptôme ne leur ait pas fait songer à des incitations locales et directes, agissant par elles-mêmes, sans passer par un centre aussi compréhensif que le bulbe ou les faisceaux médullaires, il n'a fallu rien moins que les idées régnant en physiologie cérébrale.

Comment, alors même que la clinique y invitait, songer à voir, dans les mouvements convulsifs d'un seul membre ou de quelques muscles, la preuve d'une excitation personnelle, locale et directe d'un des points de l'encéphale, alors que régnait tyranniquement la croyance à l'homogénéité et à l'inexcitabilité des hémisphères cérébraux?

Aujourd'hui que, non-seulement, l'excitabilité des circonvolutions, mais encore le rôle fonctionnel de certaines d'entre elles, paraissent démontrés, il semble légitime de demander aux données expérimentales nouvelles, l'interprétation des phénomènes moteurs partiels mal expliqués par la théorie des actions à distance.

Ces tentatives de physiologie pathologique, autorisées par les faits expérimentaux, n'intéressent pas seulement les cliniciens : la physiologie peut, de l'examen des cas pathologiques, apprendre et recueillir des faits qui me-

nacent de lui échapper. Détaillées et appuyées sur des relations nécroscopiques complètes, les observations ne peuvent-elles pas équivaloir à de véritables expériences, et la clinique ne peut-elle pas espérer fournir la synthèse des phénomènes prévus ou analysés par l'expérimentation ?

CHAPITRE III.

SIÉGE ET NATURE DES LÉSIONS QUI, DANS LA MÉNINGITE TUBERCULEUSE, PARAISSENT COMMANDER LES TROUBLES MOTEURS.

Les observations de méningites tuberculeuses dans lesquelles les troubles moteurs, convulsions cloniques, contractures, parésies et paralysies, se succèdent, tantôt généralisées, tantôt partielles, témoignent hautement de la nécessité de chercher une explication plus satisfaisante que celle qui nous est enseignée, que celle d'une « excitation portée au loin et venant atteindre des régions plus ou moins éloignées de la maladie. »

Cette interprétation nouvelle, à laquelle invite, pour ainsi dire, dans chacun des faits, la dissection des phénomènes moteurs, est rendue acceptable par le contrôle anatomique.

Parallèlement aux symptômes circonscrits, on peut fournir la preuve de troubles fonctionnels ou nutritifs, ceux-ci portant sur les régions moyennes de l'encéphale, avec une fréquence dont nous chercherons à pénétrer la raison, dans le chapitre consacré à la physiologie pathologique. Bien des observations (2, 12, 13, 15, 23, 24, 44, 80, 83 et 87), par exemple, spécifient avec assez de détails les altérations des hémisphères, pour qu'on puisse se refuser à voir dans ces lésions la raison des convulsions ou des paralysies, d'autant, qu'ici, les lésions superficielles existent seules.

Au reste, on ne peut, quand bien même on les trouverait signalées, rapporter les troubles musculaires aux lésions qu'on devrait appeler banales et accessoires des

méningites, telles que l'hydropisie ventriculaire et le ramollissement de la voûte à trois piliers. Outre que nous pourrions citer de nos observations dans lesquelles ces lésions, existant seules, n'ont donné lieu à aucun trouble moteur, il resterait à expliquer comment des lésions, le plus souvent diffuses, et, par le fait symétriques, peuvent commander des manifestations monoplégiques ou hémiplégiques, convulsions, contractures, paralysies. Nous ne parlons pas des lésions des corps striés ou des couches optiques, parce que nous nous sommes attaché à ne réunir que des cas dans lesquels les ganglions fussent intacts, et des lésions superficielles seules pussent être incriminées.

Il est inutile de rappeler que, sauf pour les organes animés par les paires crâniennes, les granulations, exsudats et lésions de la base ne peuvent aboutir à aucun des troubles que nous étudions.

Nous pensons même, que, pour ce qui est des troubles moteurs ressortissant à la troisième paire, et surtout pour *les convulsions et les paralysies faciales*, on a accordé une part beaucoup trop grande aux lésions atteignant directement ces nerfs à leur émergence de l'encéphale.

Pour ce qui est de la septième paire, nous basons notre manière de voir, non-seulement sur ce que les troubles faciaux sont associés aux troubles moteurs des membres (sont croisés), mais encore et surtout, sur ce fait qui n'a pas assez frappé les pathologistes, que les convulsions intéressent, tantôt *tout* le facial, tantôt le facial *inférieur seulement*.

Cette dissection de la convulsion ne pouvant se faire ni dans le trajet du nerf, ni dans le bulbe (dans la mé-

ningite tuberculeuse au moins) doit forcément avoir lieu dans les centres corticaux.

On comprend, dès lors, comment un tubercule, un noyau d'encéphalite ou d'apoplexie capillaire pourra ne porter que sur le facial inférieur. Nous reviendrons sur cette question importante à propos de l'hémiplégie faciale corticale.

Un fait capital ressort de l'analyse des autopsies de méningites tuberculeuses : les lésions maxima (1) occupent les parties externes et superficielles de cette région des hémisphères, qui comprend à la fois le tiers postérieur du lobe frontal et la plus grande partie du lobe pariétal.

Cette région fronto-pariétale est, on le sait, la région motrice par excellence, celle qui porte les points moteurs découverts par Hitzig et Ferrier.

Sans entrer dans des développements anatomiques et physiologiques si complètement exposés dans les Recherches expérimentales de Ferrier (2), dans l'important travail de MM. Carville et Duret (3), dans le cours de M. Charcot (4), ou résumés dans la thèse de M. Lépine (5), et dans la Revue des sciences médicales (6), il

(1) Nous omettons volontairement les lésions de la base dont les conséquences devront nous occuper seulement dans les rapports qu'elles ont avec les lésions pariétalss, celles-ci résultent communément de la progression et de l'augment des tubercules et des exsudats qui s'élèvent de la base vers la convexité.

(2) Traduites par Duret, in *Progrès médical*, 1874.

(3) Sur les fonctions des hémisphères cérébraux, in *Arch. de Physiologie*, numéros mai, juin, juillet 1875.

(4) Localisation dans les maladies cérébrales, cours de la Faculté, publié in *Progrès médical*, 1875.

(5) De la localisation dans les maladies cérébrales. Thèse agrégation, 1875.

(6) Localisations cérébrales : anatomie et pathologie. Revue générale par Gombault et Rendu, t. VII, fascic. I, p. 326.

est indispensable, pour faciliter l'intelligence de l'enchaînement et de l'association des symptômes, de rappeler la position relative des centres fonctionnels, telle que les expériences sur le singe ont permis de l'établir.

Cette position relative des centres et les rapports de la région motrice se trouvent indiqués dans le figure 3.

C'est sur cette région des points moteurs, que prédominent les lésions dans la méningo-encéphalite tuberculeuse; ces lésions, isolées ou confluentes, sont :

a. Des granulations tuberculeuses, variables dans leur volume et dans leur nombre ; granulations, tantôt touchant simplement à la surface des circonvolutions, tantôt y pénétrant, en s'entourant d'une zone inflammatoire;

b. Des noyaux d'apoplexie capillaire, variables en surface et en profondeur;

c. Des exsudats méningés, soit purulents, lâchement infiltrés dans les membranes, soit fibrino-purulents, établissant de solides adhérences entre les méninges et la substance grise : adhérences telles, souvent, qu'on ne peut détacher la pie-mère sans enlever des lambeaux de substance grise, sans ulcérer les circonvolutions;

d. Des foyers de véritable encéphalite ;

e. Des foyers de ramollissements superficiels.

Nous ne reprendrons pas l'étude de ces diverses altérations maintes fois envisagées par les auteurs, soit en elles-mêmes, soit dans leurs rapports avec la substance encéphalique sous-jacente, soit enfin dans le siége qu'elles occupent avec le plus de fréquence. C'est ainsi, que Becquerel (1), dans la description qu'il nous donne

(1) Th. doctorat, 1840.

des lésions aiguës et chroniques, développées autour des tubercules piémériens, insiste sur la prédominance des granulations, des exsudats méningés et des altérations de la substance grise sur *les parties latérales des hémisphères* dans les régions qui confinent à la scissure de Sylvius.

Les plus importantes, parmi toutes ces lésions, paraissent être les altérations vasculaires :

Celles-ci résultent, soit du développement de granulations dans la tunique adventice (Cornil), soit de l'engaînement du vaisseau par les exsudats fibrino-purulents, dont l'abondance varie avec l'intensité de la méningite.

Ces altérations conduisent à des gênes circulatoires territoriales, et aboutissent à des affaissements des parois ou à des thromboses, d'où ischémie, fluxion collatérale, apoplexie capillaire régionale, ou ramollissements nécrobiotiques. On sait toute l'importance de ces derniers, depuis que Rendu, dans un travail remarquable, a trouvé la raison de certaines paralysies méningitiques dans le ramollissement des corps striés, des couches optiques et des pédoncules cérébraux (1).

Nous verrons que, pour ce qui a trait à la physiologie pathologique des troubles moteurs des méningites, si étroits ou si étendus soient-ils, il suffira d'appliquer aux centres moteurs corticaux les faits anatomo-pathologiques constatés par Rendu, dans les ramollissements du corps strié : pour être incomplètes, les vues de notre collègue n'en restent pas moins très-exactes dans leur application générale.

(1) Recherches cliniques et anatomiques sur les paralysies liées à la méningite tuberculeuse. Th. doct. Paris, 1873.

De même que Rendu cherchait dans le point d'origine des artères qui se rendent au corps strié la raison de la thrombose des premières et des altérations des seconds, ne pouvons-nous pas trouver dans la circulation de la région fronto-pariétale la raison de la prédominance des lésions méningitiques dans la zone motrice?

Les parties externe, inférieure et postérieure du lobe frontal, toute la convexité du lobe pariétal sont, on le sait, irriguées par les branches émanées de la sylvienne (1):

1° Artère frontale, externe et inférieure; 2° artère pariétale antérieure ou de la circonvolution frontale ascendante; 3° artère pariétale postérieure ou de pariétale ascendante; 4° pariéto-sphénoïdale.

Comme les granulations tuberculeuses et les exsudats péri-vasculaires prédominent toujours à la base, au niveau de l'artère cérébrale moyenne, comme granulations tuberculeuses et exsudats cheminent d'ordinaire le long des vaisseaux, on comprend que les ramollissements, les noyaux d'apoplexie capillaire, la fluxion collatérale, l'œdème, les foyers d'encéphalite prédominent dans les régions où les altérations maîtresses se produisent. On saisit toute la portée de lésions qui se développeront primitivement ou secondairement dans le territoire de la frontale externe et inférieure, dans celui de la pariétale antérieure ou dans celui de la pariétale postérieure, si on se rappelle que ces artères nourrissent les centres dont la lésion donne, soit l'aphasie, soit les convulsions ou les paralysies de

(1) Duret. Recherches anatomiques sur la circulation de l'encéphale. *Arch. de phisiologie* 1874.

la face, soit enfin les troubles moteurs de l'un ou des deux membres.

Les observations fournissent des exemples de lésions ayant leur maximum d'intensité ou d'étendue dans les points qui viennent d'être indiqués.

Ces lésions devront leur importance, et les symptômes emprunteront leur personnalité, leur marche, leur isolement ou leur groupement aux régions atteintes, que celles-ci le soient directement (amas de granulations — noyaux d'encéphalite) ou secondairement (ramollissement nécrobiotique, consécutif à une thrombose ou à un affaissement de telle ou telle branche sylvienne).

Quand nous disons qu'on constate dans la région fronto-pariétale des lésions qui rendent compte : ici d'une irritation nutritive, là d'une excitation ou d'une suppression fonctionnelle, nous ne prétendons pas que les relations d'autopsies soient assez détaillées et assez exactes pour qu'on trouve toujours ces lésions dans les points précis où la physiologie expérimentale invite à les chercher.

Il s'agit ici, avant tout, qu'on ne l'oublie pas, d'un relevé de faits qui empruntent à la position *régionale* de leurs lésions une symptomatologie commune. La netteté et la précision de quelques-unes des autopsies ne devra pas faire considérer comme non avenues celles des observations dans lesquelles, pour être fronto-pariétales, les lésions paraîtraient distantes du siége *qu'elles auraient dû occuper*, étant réunis les signes cliniques et les données de physiologie cérébrale. Outre que la position des centres moteurs est loin d'être irrévocablement fixée chez l'homme, outre que cette position peut varier suivant les

individus, on ne doit point oublier qu'une lésion, sise sur une circonvolution, peut commander des manifestations motrices qui paraîtraient tributaires seulement d'une circonvolution voisine, on doit tenir compte des actions propagées par continuité, démontrées dans les expériences de Ferrier, et puis, on ne doit point oublier que, suivant l'heureuse comparaison de Turner (1), deux circonvolutions voisines peuvent très-bien, au point de vue de leur structure et de leur rôle, ne pas plus différer que deux collines dont la constitution géologique se poursuit, alors même qu'elles sont séparées par une vallée.

Rappelons enfin, que celles-là mêmes des observations auxquelles la diffusion et l'irrégularité des lésions (les ganglions restant sains) sembleraient devoir faire refuser toute valeur, rappelons, que ces observations appartiennent en propre, par le côté clinique, à l'histoire des convulsions ou des paralysies corticales, puisque leur symptomatologie revêt des *caractères propres* dont nous apprendrons à connaître toute l'importance.

Cette marche progressive de la granulie et de la méningite consécutive dont nous parlions tout à l'heure, n'est point une vue de l'esprit : préparée par l'anatomie normale, affirmée par les lésions anatomiques, elle est, cliniquement, indiquée par l'évolution habituelle et le mode de groupement des troubles convulsifs et paralytiques.

L'importance des artères pariétales antérieure et postérieure, leur émergence de la scissure de Sylvius qui les expose à l'engaînement fibrino-purulent (consécuti-

(1) Charcot. Cours de la Faculté, Lepine, th. d'agrég., p. 51.

vement aux exsudats, parfois si épais, qui accolent les lèvres de la scissure) ne pourraient-ils pas être invoqués pour expliquer la fréquence si grande des convulsions et paralysies qui atteignent du même coup et le bras et la jambe?

La position un peu antérieure et inférieure du centre moteur du bras, ce fait qu'il peut être compromis isolément dans son irrigation, ne nous fournissent-ils pas la raison de la plus grande fréquence des troubles moteurs du bras, de l'antériorité des convulsions et des paralysies du membre supérieur atteint (avant le centre moteur de la jambe) par les lésions, qui, parties de la scissure de Sylvius, semblent s'élever, en rampant, sur les flancs des hémisphères.

La topographie cérébrale et l'anatomie pathologique s'accordent donc pour expliquer la fréquence des convulsions que tous les cliniciens, Demongeot de Confevron (1) et Parent du Châtelet (2) entre autres, nous disent être « plus communes et plus prononcées dans les extrémités supérieures. »

Dès que la méningite de basilaire devient fronto-pariétale, elle apparaît *convulsive ou paralytique*, et sa physionomie revêt une allure qui n'est plus, ni celle des méningites de la base, bien décrites par tous les auteurs, ni celle des méningites débutant par la convexité.

Dans la méningite fronto-pariétale, le coma et le délire peuvent être observés ; mais ces deux symptômes ne

(1) Th. doctorat, Paris, 1827, n° 275, p. 46. Essai sur la méningo-encéphalite, spécialement considérée dans l'enfance.

(2) Recherches sur l'inflammation de l'arachnoïde cérébrale et spinale par Parent du Châtelet et L. Martinet, Paris, 1821, p. 58.

sont, dans l'espèce, que des phénomènes surajoutés, accessoires et secondaires. Les symptômes propres à la maladie qui a progressé pour *devenir convexe*, sont les troubles moteurs auxquels on peut appliquer ce que M. Jaccoud dit du délire (1). De même, que le processus d'idéalisation, placé sous la dépendance des cellules de la couche corticale périphérique, est troublé toutes les fois que la méningite occupe la superficie des hémisphères, de même, dira-t-on, le processus de motricité, placé sous la dépendance des cellules pariétales, sera troublé quand la méningite gagnera les zones dont l'anatomie pathologique, d'accord avec la physiologie expérimentale, nous montre toute l'importance fonctionnelle.

Les observations suivantes, pour n'en citer qu'un petit nombre, établissent, de la façon la plus nette, ce parallélisme entre les symptômes présentés par les malades et les lésions trouvées à l'autopsie :

Les granulations confluentes sur le lobe paracentral (obs. 23); le noyau d'encéphalite occupant la partie postérieure de la première circonvolution frontale (obs. 83); les granulations réunies sur la circonvolution frontale antérieure (obs. 80), sur la pariétate ascendante (obs 38), ou bien entre les deux marginales, dans le fond du sillon de Rolando (obs. 44), le noyau d'encéphalite tuberculeuse englobant l'extrémité supéro-interne des deux circonvolutions ascendantes (obs. 24); les ramollissements limités aux parties postérieures de la 3e et de la 2e circonvolution frontale (obs. 101); ne donnent-ils pas *la raison anatomique* des convulsions et paralysies droites, de l'hémi-

(1) Pathologie interne, t. I.

plégie et des contractures droites, de l'hémiplégie gauche, des convulsions et de la paralysie droites, de l'attaque d'épilepsie hémiplégique et de l'hémiplégie consécutive, de la contracture des membres gauches, de l'hémiplégie faciale et de l'aphasie ?

Les obs. réunies (chap. XI) fourniront des exemples aussi nets que ceux rappelés ici : quelques-unes des lésions ont été figurées dans des schemas : en regard de ceux-ci ont été rappelés, en deux lignes, les troubles moteurs : on voudra bien reconnaître que cette confrontation de symptômes par les lésions équivaut, à elle seule, à toute une démonstration de physiologie pathologique.

C'est pour contrôler la valeur de ces observations dans lesquelles, malgré la prédominance des lésions en certains points, on pourrait encore invoquer la diffusion anatomique, si fréquente dans l'histoire des méningites tuberculeuses, que nous avons tenu à réunir d'autres faits. Ces faits empruntent à la délimitation plus nette de leurs lésions, autant qu'à leur symptomatologie circonscrite, une certitude presque absolue.

Ces observations (chap. XI) sont, par bien des points, comparables aux méningites tuberculeuses, elles présentent, sauf des nuances, *même symptomatologie*, et elles ont *même siége* : la physiologie pathologique des méningites tuberculeuses semble leur être applicable : les lésions paraissent ici secondaires, le siége seul est important et domine toute la scène pathologique.

CHAPITRE IV.

CONVULSIONS.

Les convulsions ont, dans la meningite tuberculeuse, les mêmes modes de dissociation et de groupement qui dans les autres affections fronto-pariétales : Apparaissent croisées par rapport aux lésions ; sont circonscrites à certaines régions ; divers modes de circonscription; prédominance du mode hémiplégique de Bravais et de Jackson ; groupement des convulsions entre elles ; monoplégies convulsives ; myoplégies convulsives ; auras convulsives ; paralysies consécutives aux convulsions partielles ; circonscription des paralysies étroitement calquée sur les convulsions ; caractères de variabilité et de fugacité de ces convulsions.

L'analyse des observations nous montre les troubles convulsifs partiels, prenant une allure et revêtant, dans leur isolement ou leur groupement, des caractères dont l'importance est considérable, d'autant que nous retrouverons la plupart de ceux-ci dans la physionomie générale des paralysies.

C'est ainsi que, dans la méningo-encéphalite tuberculeuse, nous voyons la face et le bras, ou bien le bras et la jambe, ou bien encore, la face, le bras et la jambe, associés dans les convulsions presque aussi souvent et aussi régulièrement que nous verrons ces parties atteintes, ensemble ou isolément, par la paralysie.

Disons, une fois pour toutes, que, dans ces faits, la moelle saine peut être désintéressée de tout rôle pathogénique dans l'évolution des troubles moteurs, ce que, du reste, faisait pressentir la clinique, puisque, dans tous ces cas, la symptomatologie est croisée par rapport aux lésions.

A ce point de vue, nous pouvons affirmer, contrairement à l'opinion de Niemeyer (1), que, du siége unilaté-

(1) Traité de path. int., t. II, p. 232, édition de Cornil.

ral des convulsions, on peut conclure que le côté du cerveau, opposé à celui des convulsions, est plus particulièrement affecté.

Sur 43 méningites, nous avons relevé 23 fois des convulsions partielles, ayant envahi :

La face seule.	1	fois.
La face et le bras.	2	
La face, le bras et la jambe.	5	
Le bras seul.	6	
Le bras et la jambe.	8	
La jambe.	1	
	23	cas.

Dans la moitié des cas, les convulsions ont donc été limitées : parmi ces convulsions partielles, les unes avaient été précédées de convulsions générales, les autres s'étaient fixées d'emblée sur les seuls membres atteints. Dans ces 43 cas, les attaques épileptiformes sont notées 13 fois seulement : le plus souvent, elles ont précédé les convulsions partielles ; parfois, elles ont annoncé leur siége en ce sens, qu'au milieu de convulsions épileptiformes, on pouvait reconnaître plus de violence à ceux des mouvements qui secouaient telle ou telle partie du corps.

Ce fait, que, dans la fièvre cérébrale elle-même, les convulsions épileptiformes ne se sont pas produites avec plus de fréquence, tendraient à montrer, que pour exister, la diffusion de l'excitation fonctionnelle cérébrale n'est pas un phénomène commun : en effet, plusieurs de ces 13 cas de convulsions générales, ne pourraient-ils pas trouver leur raison d'être dans une granulie méningée confluente?

Les convulsions épileptiformes ont exceptionnellement reparu, alors que les troubles convulsifs s'étaient fixés sur un membre.

La contracture a succédé aux convulsions cloniques, avec une fréquence d'autant plus grande, que les troubles convulsifs ont été d'emblée fixes et plus violents dans leur allure.

Dans la généralité des cas, la parésie ou la paralysie a succédé aux convulsions, en suivant assez exactement leur circonscription.

Une remarque importante en ce sens, que, si la clinique rapproche, par certains côtés, les tumeurs de la granulie méningée, elle les éloigne par d'autres, c'est ce fait, que, dans 17 cas de tumeurs, les convulsions ont été généralisées 7 fois, localisées 14 fois :

Au bras.	1 fois.
A la face, au bras et à la jambe.	5
Au bras et à la jambe.	8

Les convulsions cloniques, ici, ont été de beaucoup plus communes que les contractures : les premières ont précédé et suivi fréquemment les troubles paralytiques.

Sur 72 cas de ramollissements, d'hémorrhagie, de noyaux d'apoplexie capillaire, de foyers d'encephalite, nous avons relevé 39 fois des convulsions limitées.

Contrairement à ce qui a été noté jusqu'à présent, les convulsions toniques sont au moins aussi fréquentes que les convulsions cloniques, celles-ci précédant habituellement les contractures.

Assez souvent, des secousses convulsives ont envahi

les membres contracturés, exceptionnellement les membres paralysés. Les convulsions générales se sont montrées rarement, quatre fois seulement : les convulsions localisées se répartissent ainsi :

Face et bras.	1 fois.
Face, bras et jambe.	5
Bras seul.	8
Bras et jambe.	18
Jambe.	1
Les deux bras.	5

Ce fait, que les contractures l'emportent sur les convulsions cloniques, rapproché de la nature des lésions, a bien son importance, en ce sens, qu'il nous montre l'irritation nutritive prédominant sur l'excitation fonctionnelle dont la mise en jeu commande les troubles cloniques.

Dans les traumatismes qui ont amené, soit de la contusion, soit de la compression, les paralysies l'ont emporté sur les convulsions. Il en est de même des abcès siégant sur la région moyenne.

Le relevé des faits considérés au point de vue symptomatique (la nature des lésions étant laissée de côté) montre que la *modalité convulsive la plus fréquente est la forme hémiplégique*, 49 fois sur 132, tantôt *totale*, portant sur la face et les membres, le plus souvent, intéressant seulement le bras et la jambe d'un même côté.

A ce point de vue, les phénomènes convulsifs, qu'ils relèvent d'une méningite tuberculeuse, d'une encéphalite, d'un ramollissement ou d'une tumeur, ont même allure générale ; la clinique est de tout point conforme

aux données de la physiologie cérébrale, surtout, quand on songe que la *modalité hémiplégie paralytique* ne le cédera en rien, comme fréquence, à la modalité hémiplégie convulsive.

Donc, partout et toujours, qu'il s'agisse des convulsions d'un tuberculeux méningitique, d'un ramollissement cérébral, d'une tumeur, les convulsions présenteront, dans l'ensemble des faits, mêmes caractères généraux. Ces caractères sont ceux-là mêmes qu'a décrits Jackson et qu'a si bien peints Bravais (1), dans une thèse qui restera « un modèle d'analyse clinique » (Charcot).

L'ensemble des faits rassemblés ici paraissant calqué sur la description de Bravais, nous reproduisons en partie celle-ci avec les observations qu'il rapporte comme autant d'exemples de ses trois variétés d'épilepsie hémiplegique.

Ces faits, expressément signalés par Bravais, que le malade, le plus souvent, garde en partie son intelligence (2), en partie aussi son empire sur les muscles convulsés, que le côté convulsé reste, d'ordinaire, paralysé après l'accès (3), ces faits se retrouvent dans la généralité des cas rassemblés ici.

La paralysie passagère ou durable est observée à chaque pas dans l'histoire des convulsions partielles, elle les suit comme l'ombre suit le corps, et paraît d'autant plus certaine, intense et durable que les spasmes eux-mêmes ont été plus fixes, c'est-à-dire, que l'irritation semble l'avoir

(1) Recherches sur les symptômes et le traitement de l'épilepsie hémiplégique, th. doct. 1827.

(2) Bravais, p. 10.

(3) Id. p. 12.

emporté sur l'excitation cérébrale. Cette considération de physiologie pathologique s'appuie sur l'ensemble des faits, et sur cette remarque de tous les pathologistes, que, dans la méningite tuberculeuse au moins, il est rare, qu'aux convulsions générales, succèdent immédiatement des contractures et des paralysies.

Nous avons dit, et nous ne saurions trop répéter, que les phénomènes convulsifs, étudiés ici, apparaissent toujours avec mêmes caractères généraux : rien d'étonnant dans cette uniformité symptomatique, puisqu'elle est dominée par des lésions ayant même siége, partant sur des régions pourvues d'attributions fonctionnelles connues. La nature des lésions est ici secondaire, leur siége est tout (1). Nous pourrions rappeler telle observation

(1) Ce fait « que la syphilis cérébrale est surtout une affection à lésions corticales » donne raison de l'épilepsie syphilitique, étudiée récemment par Fournier, in leçon de Lourcine (*Union médicale* 1875) : une observation due à M. Brouardel est un bel exemple d'épilepsie brachiale : le malade, syphilitique avéré, est pris d'une douleur soudaine dans le côté droit ; cette douleur force le tronc à s'incliner du même côté. Immédiatement, le bras droit se tord sur son axe en pronation forcée et est agité de mouvements convulsifs. Le malade assiste, *sans perdre connaissance, à cette crise qui dure de une à deux minutes.*

Ce fractionnement des troubles moteurs de la syphilis que nous retrouverons à propos des paralysies est indiqué encore dans les termes suivants par M. Lancereaux :

« Les convulsions ne se généralisent habituellement, ni à la totalité du corps, ni à tout un côté comme dans l'hémiplégie. Elles sont constamment localisées à un groupe de muscles très-restreint et cette localisation est le caractère le plus important des troubles que produisent les lésions localisées des méninges du cerveau. Lorsque le malade sort du coma qui a terminé l'attaque, tous les symptômes peuvent être dissipés. (Syphilis tertiaire des méninges cérébro-spinales IXe leçon, in l'École de Médecine, mars 1875, p. 64.)»

de méningite tuberculeuse, de ramollissement ou de tumeur dans laquelle la symptomatologie a revêtu, de tout point l'une quelconque des trois variétés d'épilepsie hémiplégique de Bravais. L'observation de Boutier, mort de méningite tuberculeuse, les observations 21, 22, 25, etc, ne peuvent-elles pas être considérées comme le pendant exact du cas de Villot (1)?

Obs. I. — Epilepsie débutant par la face.

Villot : attaque caractérisée par distorsion du côté droit de la face et de la bouche : quelques secondes après, tête tournée et inclinée à droite : les muscles du membre supérieur demi-fléchi de la jambe étendue, se convulsent. Après l'attaque, hémiplégie droite allant en diminuant petit à petit pour disparaître complètement.

Obs. II. — Personnelle (résumée). Méningite tuberculeuse; convulsions cloniques de la face inférieure gauche; déviation de la tête et des yeux à droite; légère contracture du membre inférieur gauche; convulsions cloniques de toute la face gauche et des membres gauches (épilepsie hémiplégiqe); hémiplégie gauche flasque, totale.

Boutier (Urbain), garçon, 5 ans, est amené aux Enfants-Malades, n° 53, salle St-Jean, service de M. Labric, le 25 juin 1875.

Depuis une quainzaine de jours, B..., chétif, pâle, maigre, convalescent de rougeole, mange à peine, vomit presque tout ce qu'il prend et va très-difficilement à la selle. Sommeil agité, souvent interrompu par des cris et des pleurs. Plusieurs frères et sœurs de l'enfant sont morts en bas âge de convulsions.

26 juin. B... vomit le peu de lait qu'il consent à boire : pas de selle.

Ventre indolore, un peu plat.

Grogneries incessantes, plaintes, air agressif tandis qu'on l'examine dans son lit.

(1) Bravais, loco citato, observat. I.

Respiration suspirieuse.

Sensibilité et motilité intactes.

27. Pupilles égales, insensibles, dilatées.

Lait et médicaments vomis.

Ventre creusé en bateau.

Pas de tâche méningitique.

Les yeux grand ouverts, insensibles sont dirigés vers le plafond.

27. Après midi. Au moment même où on veut faire boire l'enfant, il est pris de mouvements cloniques rapides dans le côté gauche de la face, mouvements limités à la bouche.

L'enfant est replacé dans le decubitus dorsal : la face s'incline légèrement à droite.

La commissure labiale gauche est cloniquement tirée à gauche par de courtes saccades qui se reproduisent de 120 à 128 fois par minute.

Les lèvres, ainsi que les arcades dentaires, à moitié écartées, laissent voir la langue fortement projetée d'arrière en avant par un mouvement brusque, synchrone aux contractions cloniques de la joue gauche. Cette projection de la langue s'accompagne d'un mouvement très-manifeste de la région sus-hyoïdienne gauche seule.

Les paupières sont largement ouvertes, les pupilles également dilatées sont insensibles à la lumière (conjonctives sensibles au toucher), les yeux sont tournés en dehors et à droite.

Nous faisons reposer la tête sur la joue gauche, les yeux suivent le mouvement de la tête, se portent à gauche, puis, insensiblement, se reportent en dehors et à droite pour rester fixés dans cette position.

La tête placée dans la rectitude absolue, reposant sur l'occiput, même déviation des yeux en dehors et à droite.

Insensibilité à la douleur et aux contacts de tous les points du corps; ni résolution, ni contraction de membre, pourtant, du côté gauche, le pouce est fléchi dans la main, et les doigts sont fléchis sur le pouce : légère résistance à ouvrir la main et étendre les doigts qui, dès qu'on les abandonne à eux-mêmes, se remettent en flexion.

Tandis que rien n'est plus facile que la flexion passive de l'avant-bras droit sur le bras, on éprouve à gauche quelque résistance.

Aucune particularité nouvelle jusqu'à 3 heures (à une heure ont commencé les mouvements de la force) : les convulsions cloniques s'étendent à tout le côté gauche du corps.

La face moite est d'un rouge scarlatineux uniforme : contractions cloniques du frontal et de l'orbiculaire gauches se produisent au même moment que les contractions de la joue gauche : ces dernières se présentent avec les caractères déjà décrits. Les mouvements de projection de la langue semblent moins étendus. Pas le moindre mouvement dans la partie droite de la face. Les yeux sont tournés en dehors et à droite, un peu de raideur des muscles du cou.

Le membre supérieur gauche repose sur le lit dans une position intermédiaire entre la flexion et l'extension, entre la pronation et la supination; mouvements cloniques de flexion et d'extension des doigts sur le pouce fléchi dans la main. On sent les muscles de l'avant-bras gauche se contracter et se relâcher faiblement; les muscles de la paroi antérieure de l'aisselle saisis entre les doigts donnent même sensation. Mouvements cloniques très-irréguliers dans les muscles du bras et de l'avant-bras gauche. Des convulsions cloniques se passent dans les muscles gauches du thorax et de l'abdomen, synchrones aux contractions de la face et du bras.

Membre inférieur gauche placé dans l'axe du corps; la jambe est à demi fléchie sur la cuisse. Convulsions cloniques légères aboutissant à des mouvements incomplets d'extension du pied sur la jambe, de flexion de la jambe sur la cuisse et de la cuisse sur le bassin.

Les membres droits immobiles ne sont ni en résolution ni en contracture.

Les yeux regardent toujours à droite.

Les convulsions nous paraissent plus rapides et plus fortes quand on ramène la tête à gauche et qu'on la maintient inclinée sur la joue gauche.

Pouls radial incomptable par le mouvement des tendons des muscles.

Battements du cœur 132.

Nous quittons l'enfant à six heures.

28 matin : nous apprenons de la religieuse que les convulsions ont persisté à gauche, comme dans le jour, jusqu'à 8 heures du soir.

Nous trouvons l'enfant immobile dans le décubitus dorsal, les

yeux regardant un peu en dehors et à droite. La bouche est tirée à droite.

Pupilles également dilatées, insensibles.

Résolution musculaire complète dans les membres gauches. Pas de nouvel incident jusqu'au moment de la mort qui a lieu le 29 à 4 heures du matin.

Autopsie :

Veines de la pie-mère turgides :

L'arachnoïde a un aspect vernissé, poisseux : peu d'œdème du tissu cellulaire arachnoïdien.

Sur l'encéphale, fines arborisations vasculaires très-nettes sur les parties antérieures des hémisphères et paraissant moins accusées à gauche qu'à droite : sur cet hémisphère, les arborisations régulières rappellent les injections bien réussies de l'encéphale.

Granulations variant du volume d'une pointe à celui d'une tête d'épingle, disséminées irrégulièrement sur les parties supérieures et latérales des hémisphères, plus confluentes sur l'hémisphère droit.

La décortication de l'hémisphère, facile à gauche, ne peut se faire à droite sans entraîner sur les parties latérales du lobe pariétal des fragments de substance grise ramollie par places, surtout autour des granulations qui pénètrent avec la pie-mère entre les circonvolutions.

En plusieurs points, noyaux d'apoplexie capillaire. D'une façon générale, le lobe frontal est plus injecté à droite qu'à gauche, mais la substance grise n'est ni ramollie, ni adhérente et les granulations n'y sont pas plus confluentes qu'à gauche.

Le cerveau reposant sur la convexité, l'arachnoïde dans toute sa portion étendue du chiasma au bord antérieur de la protubérance, présente une teinte opaque un peu verdâtre.

Exsudats fibrino-purulents mélangés de granulations, assez épais, se poursuivant le long des cérébrales antérieures et moyennes, plus épais à gauche où ils accolent fortement les lèvres de la scissure de Sylvius. Granulations petites, en chapelet, le long des sylviennes, plus confluentes à gauche où elles forment avec les exsudations fibrino-purulentes, une gaîne à la sylvienne, perméable pourtant comme du côté droit. Granulations irrégulièrement disséminées, peu abondantes, le long des cérébrales antérieures.

Sur la face inférieure des lobes frontaux, au niveau des circon-

volutions olfactives, arborisations fines très-marquées de la pie-mère : au niveau de la protubérance et jusque sur le bulbe, granulations fines qui ne dépassent pas le collet du bulbe.

Les ventricules latéraux contiennent une cuillerée de liquide citrin : parois saines : voûte à trois piliers molle mais non déchirée.

Le cerveau et ses annexes découpés en minces lamelles ne présentaient ni nodule tuberculeux, ni foyers de ramollissement ou d'hémorrhagie.

Les méningitiques 29, 42, 44, 47 paraissent des exemples de la seconde variété de l'épilepsie de Bravais (1), dans laquelle les convulsions, parties du bras et de l'avant-bras, s'étendent aux muscles du membre inférieur, du visage, du cou et enfin des parois de la poitrine et du ventre, comme dans ces deux cas rapportés par Maisonneuve (2).

Obs.. III (résumée). — Epilepsie hémiplégique droite; attaques annoncées par une convulsion de la main droite.

Nicolas Laurent G..., de la M... âgé de 23 ans, d'une constitution robuste, fut le fruit d'une union illégitime. Abandonné par ses parents, dès le moment de sa naissance, et déposé aux Enfants-Trouvés, on le mit en nourrice à la campagne. A 9 ans il était si fort, que les parents qui l'avaient élevé, l'envoyaient conduire des bœufs.

Un jour, un de ces animaux l'ayant poussé contre une muraille avec ses cornes, lui fractura, dit-il, deux ou trois fosses côtes supérieures. Ce qui est certain, c'est que, dans cet endroit, sa poitrine est irrégulièrement conformée, et offre la saillie de deux ou trois fausses côtes gauches, à l'endroit de l'union de l'os avec le cartilage.

Trois ou quatre jours après cet accident, il devint épileptique.

Caractères de l'accès. — Il en sent les approches un quart d'heure

(1) Bravais, loco citato, p. 24.

(2) J.-G.-F. Maisonneuve. Recherches et observations sur l'épilepsie, Paris, sans date, p. 192, obs. II, et p. 189, obs. I.

d'avance, par une convulsion de la main droite qui s'engourdit.

L'engourdissement monte à l'œil droit qui entre aussi en convulsions; alors perte de connaissance, chute s'il n'est soutenu, roideur du corps et des membres agités en même temps par un tremblement, écume à la bouche.

Cet état dure un demi-quart d'heure, mais se renouvelle trois ou quatre fois dans le jour. Dans les intervalles de ces accès, la main droite est agitée constamment de mouvements convulsifs. D'un jour d'accès à l'autre, ce jeune homme jouit d'une bonne santé.

Obs. IV (très-résumée). — Epilepsie hémiplégique droite, commençant par le bras pour s'étendre à la face.

Antoine Marie C..., âgé de 27 ans, visage pâle et bouffi, tempérament lymphatique et peu robuste, né à Versailles, de parents sains, fut valétudinaire jusqu'à 17 ans.

A cet âge, étant en apprentissage chez un chapelier, il éprouva pour la première fois un accès épileptique, sans cause déterminante connue, à moins qu'on en accuse la masturbation à laquelle il était fort sujet.

Un mois après, (il était alors retourné chez ses parents) des mouvements convulsifs se manifestèrent dans le *bras et l'œil droits*, continuèrent trois ou quatre jours, au bout desquels, il fut saisi d'un accès complet d'épilepsie, marquée par une perte totale de connaissance et de convulsions plus fortes du bras et des paupières, de manière cependant que le clignotement et les convulsions cessaient au moment où la perte de connaissance devenait entière.

Dans le courant du mois suivant, il eut un accès, et ainsi deux ou trois tous les mois, jusqu'à 18 ans, toujours précédés, quelques heures d'avance, de convulsions dans le bras droit et de clignotements. Si dans le moment où ces convulsions commençaient à paraître, on lui tirait le bras fortement, ou qu'il se mît à courir de toutes ses forces; alors elles s'arrêtaient et l'accès était quelquefois ainsi prévenu.

Dans l'observation de M. Broca, on retrouvera les traits de l'épilepsie hémiplégique inférieure; l'accès se

produit comme chez l'orpheline dont Maisonneuve (1) nous rapporte l'histoire et comme chez le syphilitique de Bravais (2).

Obs. V. — Épilepsie hémiplégique gauche, débutant par une crampe dans le pied gauche.

Marie C..., orpheline, âgée de 12 ans, bien développée pour son âge au physique et au moral, fut saisie, à 8 ans, d'une telle frayeur par l'annonce d'un incendie dans le voisinage de l'hospice qu'elle habitait, qu'elle tomba sur le champ en faiblesse.

Six mois après et pendant l'hiver, elle fut prise tout à coup *au pied gauche d'une espèce de crampe qui se propagea dans un instant du pied à la jambe, de la jambe à la cuisse, à la hanche, et enfin au tronc,* lui fit perdre l'équilibre, mais non la connaissance. Cette crampe se renouvela cinq ou six jours de suite, la faisant tomber à chaque fois, si elle n'était soutenue.

Depuis ce temps jusqu'à l'hiver suivant, elle n'éprouva rien de semblable ; mais à cette époque, elle eut encore trois ou quatre crampes telles que les premières.

Un an se passa, comme l'autre fois sans nouvel accès.

Elle vient à Paris au mois de nivôse an X, à peine arrivée, elle fut saisie de crampes jusqu'à neuf fois dans la même journée.

Trois mois après, entrée à la Salpêtrière, elle y éprouva une crampe en messidor, une en thermidor, par un temps excessivement chaud ; elle se frottait depuis quelques jours la jambe malade avec de l'eau-de-vie camphrée, peut-être doit-elle à ces frictions le retour de ses crampes au milieu de l'été. Quoi qu'il en soit, les crampes sont venues depuis ce temps, assez fréquemment jusqu'à l'hiver, où elles ont beaucoup augmenté de fréquence et d'intensité ayant lieu maintenant presque tous les jours, jusqu'à deux fois par jour.

La main et le bras gauches partagent aussi l'affection de la jambe gauche depuis ce temps-là.

La crampe commence indifféremment à l'un ou à l'autre de ces membres.

(1) Loco citato. obs. I, p. 19.

(2) Loco citato, p. 19.

Description de l'accès. — Quand c'est au bras, les doigts se contractent involontairement, l'avant-bras se fléchit avec force sur le bras agité dans sa totalité de mouvements convulsifs très-douloureux pour la malade qui crie et pleure. Bientôt la jambe est prise des mêmes douleurs et agitée des mêmes convulsions, la malade tombe. Cet état cesse au bout de quelques secondes, mais le bras et la jambe restent longtemps douloureux.

Quand l'accès commence par la jambe, la petite malade tombe sur-le-champ, et le bras partage bientôt les mouvements convulsifs.

Dans les deux cas, le visage prend une forte expression de douleur, mais il n'y a point de convulsions dans les muscles, point surtout de perte de connaissance, la malade criant et pleurant jusqu'à ce que l'accès soit terminé.

Quelquefois il n'y a qu'un membre d'affecté. On fait cesser l'accès, en étendant avec force le bras et la jambe.

La fréquence et la force augmentées des accès ont beaucoup affaibli la malade depuis quelque temps; les traits de son visage se sont altérés, son regard est devenu distrait, sa marche est douloureuse et mal assurée; tout annonce que cette maladie dégénérera en épilepsie sympathique, et que les accès ne tarderont pas à se compléter par la perte de connaissance.

Obs. VI (résumée). — Epilepsie hémiplégique gauche, débutant par le pied.

Hundel, 40 ans, avait contracté la syphilis, et ne l'avait pas soignée : à 40 ans, exostose de l'humérus droit. Traité à St-Louis : un mois après, ressentit tout à coup une vive douleur qui du pied gauche s'éleva au tronc et à la tête, sans perte de connaissance. Depuis lors, fut traité comme épileptique : les attaques étaient bornées au côté gauche, débutaient toujours par le membre inférieur. En 1821, H..., est transporté à Bicêtre comme épileptique incurable.

Un an après, à la suite d'accès épileptiques ayant duré 17 heures, hémiplégie du mouvement gauche.

C'est par l'étude d'observations en tout semblables à celles-ci, que Jackson est arrivé à nous donner de l'épi-

lepsie hémiplégique, une description absolument complète : c'est l'analyse délicate de pareils faits qui avait permis au médecin anglais d'annoncer que les circonvolutions ne pouvaient être que « le point de départ et l'aboutissant de tous les nerfs. »

C'est autant pour rappeler la part considérable qui revient à Jackson, dans cette étude de physiologie pathologique, que pour éviter toute confusion dans l'esprit et le langage des cliniciens, que M. Charcot (1) propose de désigner les attaques de convulsions partielles sous le nom d'épilepsie jacksonienne.

L'épithète jacksonienne, ajoutée à la description d'une attaque convulsive, aurait l'avantage qu'on ne confondît plus une épilepsie hémiplégique ou monoplégique, ni avec l'épilepsie, qui peut survenir chez certains hémiplégiques, ni avec les hémiplégies transitoires, qu'on voit suivre certains accès d'épilepsie idiopathique.

Ces dissociations convulsives, dont l'analyse a conduit Jackson aux prévisions physiologiques que nous savons, s'observent, étendues ou étroites, bien plus communément qu'on ne le pense. Leur valeur est considérable, puisqu'elles fournissent la preuve d'excitations portant, non plus sur des zones, comme dans le cas d'une attaque hémiplégique, mais sur *des points très-limités* de l'encéphale. C'est ce qu'on ne peut se refuser à admettre, quand on voit, par exemple : un malade présenter pour seul et unique trouble musculaire (obs. 43) de la rotation de la tête et des yeux ; un homme, frappé d'aphasie, souffrir de convulsions limitées exclusivement à la main droite (obs. 84).

(1) Cours de la Faculté.

Plus délicates encore sont les dissociations qui nous sont révélées par les malades lorsqu'ils accusent des sensations périphériques subjectives ou objectives, variables à l'infini. Les « tiraillements de nerfs, les bouillonnements, les palpitements, » les crampes qui préludent aux convulsions limitées ou généralisées, au même titre, que les fourmillements perçus dans les membres en imminence de paralysie, paraissent, en effet, n'être rien autre chose que *des modes* d'étroites localisations.

Ces sensations témoignent de lésions portant sur l'extrémité centrale d'un faisceau nerveux, lésion aboutissant à une excitation, laquelle se produit par des signes subjectifs ou objectifs. Ce sont là de véritables auras qui ne sont pas plus causes des troubles convulsifs que des troubles paralytiques : elles sont uniquement la preuve et la première manifestation d'une excitation limitée.

Ces phénomènes objectifs ou subjectifs, nous les trouverons à chaque pas dans nos observations : leur étude importe autant au diagnostic qu'à la physiologie pathologique, si on songe que, d'ordinaire, ils préludent aux troubles paralytiques ou convulsifs, témoin cette observation rapportée par Vitry (1).

Obs. VII (résumée).

Marianne Augé, se plaignait depuis deux jours de céphalalgie, de douleurs et de *crampes* dans les membres du côté droit, *principalement dans la cuisse et la jambe*, lorsque, en travaillant, elle perdit connaissance et fut frappée *dans la cuisse*, *la jambe* et le bras

(1) Apoplexie. Th. doct. Paris, 1823, n° 100, obs XVI, p. 32.

droit, de paralysie accompagnée de flexion spasmodique et de raideur de ces membres, etc.

A ces sensations s'appliquent de tout point ces paroles d'Axenfeld (1) :

« L'aura n'est et ne peut être, dans la plupart des cas, que l'expression d'un travail morbide central, cérébral : elle est le symptôme et non le prodrome réel d'une souffrance encéphalique, perçue comme si elle avait lieu à la périphérie nerveuse.

« En réalité, les auras phériphériques ne sont que l'écho lointain d'un état pathologique des centres nerveux : loin d'envisager ces sensations comme le point de départ de l'attaque épileptique, il faut n'y voir que le commencement même de cette attaque. »

Dans les observations qui spécifient des manifestations subjectives ou objectives, préludant souvent aux troubles convulsifs, parfois aux troubles paralytiques, on est d'autant plus autorisé à admettre que la zone cérébrale lésée est l'origine des nerfs qui aboutissent aux doigts ou à la jambe, que ce sera, dans les cas visés ici, de ces parties, que s'irradieront toujours, et dans un même ordre, les phénomènes convulsifs ou paralytiques.

C'est en faisant allusion à des cas de ce genre, entre autres à l'observation de M. Broca (obs. 75), que M. Foville, visant les convulsions réflexes, à point de départ cérébral, dit que leur étude « pourrait contribuer à augmenter nos connaissances sur la structure et les fonctions du cerveau. »

Nous citons textuellement M. Foville (1) : ce pas-

(1) Névroses, 1863, p. 574.

(2) Diction. de médecine pratique, 1872, t. IX, p. 353.

sage mérite, pour les vues physiologiques qu'il renferme, d'être rapporté en entier :

« Ici, la spécialité d'action musculaire doit tenir à une spécialité d'influence cérébrale, à ce qu'on appelle la localisation des facultés. La détermination de cette localisation, dont on reconnaît généralement la vraisemblance et presque la nécessité, mais dans laquelle on est pratiquement si peu avancé, pourrait donc être facilitée par l'étude des cas de ce genre : si, en effet, l'on pouvait réunir un nombre suffisant d'observations dans lesquelles fussent à la fois indiquées, d'une manière précise, la partie du corps où se sont manifestées constamment les premières crampes ou secousses d'une affection convulsive, et la région du cerveau où se trouvait la lésion organique, cause de cette maladie, l'on aurait des éléments aussi utiles pour la détermination des localisations cérébrales que ceux que, depuis longtemps, l'on s'applique à tirer du rapprochement de ces mêmes lésions et des paralysies « qu'elles occasionnent, et bien plus significatives que le résultat des vivisections. »

Les observations 60, 61, 64, 67, font entrevoir qu'on pourra fournir réponse à la question de M. Foville : dans ces quatre faits, l'épilepsie hémiplégique commence par des spasmes ou des convulsions limités au membre supérieur, dans ces quatre faits, les tumeurs intéressent, entre autres parties, la région correspondante au centre moteur du bras : il s'en faut que, ces observations, dont les lésions tout circonscrites qu'elles paraissent, ont encore trop de volume, autorisent une localisation à laquelle invitent les symptômes avant-coureurs des attaques, mais, telles qu'elles sont, elles doivent engager à

l'étude minutieuse des auras qui, renforcée d'une analyse nécroscopique minutieuse, aidera nécessairement à fixer les points stratégiques de l'encéphale.

Si l'aura, incitation centrale devenant périphérique (en suivant exactement le trajet du nerf), décèle et localise une excitation ou une irritation encéphalique, on comprend aussi, qu'une excitation périphérique puisse apporter dans l'encéphale, dans les points mêmes d'origine des nerfs, des modifications qui sollicitent leur activité.

Ainsi pourront s'expliquer, en partie, les convulsions intermittentes observées dans le cas de lésions permanentes.

Le répit symptomatique, observé dans ces cas, n'a-t-il pas sa raison d'être, soit, dans des alternatives de poussées congestives, ou inflammatoires, (Brown-Séquard) soit dans les modifications directes (Vulpian) que susciteraient brusquement dans les éléments anatomiques des incitations centripètes?

La preuve de ces modifications transitoires subies par des éléments anatomiques, et préludant aux fonctions *désordonnées* (Jackson) n'est elle pas fournie par les sensations périphériques dont nous parlions tout à l'heure?

Les auras, préludant aux troubles convulsifs ou paralytiques ne témoignent-elles pas des incitations cérébrales surajoutées, auxquelles nous faisons allusion?

Dans l'observation 3, par exemple, la poussée congestive, ou bien les modifications matérielles, venant se surajouter aux lésions permanentes ne paraissent-elles pas s'affirmer un quart d'heure au moins avant l'attaque?

En tout cas, on ne peut nier que la sensation perçue par le malade, dans la main droite, ne soit l'indice d'une excitation cérébrale, laquelle se diffusera plus tard.

L'importance de cet élément d'excitation ou d'irritation surajouté à la cause permanente, n'est-elle pas révélée par ce fait, qu'il suffit de provoquer une incitation motrice dans le membre, siége d'une aura, pour que le plus souvent, apparaissent immédiatement des convulsions limitées ou diffuses.

Témoin le cas d'Antoinette N... (1) prise de ses accès, surtout lorsqu'elle voulait coudre, tricoter ou même saisir quelque chose avec la main droite (les attaques étaient toujours annoncées par une douleur qui s'emparait de cette main) : en sorte qu'elle aurait pu rappeler ses accès à volonté.

On comprend qu'il ne soit même pas nécessaire que le nerf excité appartienne en propre à la région corticale malade, qu'une excitation apportée dans une région voisine pourra mettre en jeu l'excitabilité anomale de l'encéphale. Ainsi peuvent être interprétés ces faits assez communs, dans lesquels on voit des convulsions éclater dans la face, au moment où on donne à boire à un enfant, ou envahir les membres au moment où on explore leur motilité (obs. 2).

Ce sont ces cas que visent MM. Hardy et Béhier quand il disent des convulsions de la méningite « qu'un mouvement même léger, imprimé au malade, suffit pour les produire. »

Dans le même ordre d'idées se comprend, l'influence

(1) Maisonneuve, loco citato, obs. V, p. 200.

pour arrêter ou guérir les attaques épileptiques, totales ou hémiplégiques, d'une constriction énergique (malades de Odier, Jackson, Brown Séquard, Charcot) ou de vésicatoires qui, entre les mains de Bravais, procurèrent dans le fait suivant, la guérison (1).

Obs. VIII. — Aura du membre inférieur gauche; épilepsie hémiplégique gauche.

Mochet, 36 ans, après plusieurs jours de céphalalgie vive, sentit un soir comme un *bouillonnement* dans la cuisse gauche; le membre inférieur fut agité de flexions et d'extensions continuelles; la bouche se fendit jusqu'à l'oreille; alors le malade perdit connaissance, l'accès dura deux heures.

Mochet eut depuis des accès qui se répétaient de une à deux fois par jour, débutant toujours par la cuisse gauche, avec ou sans perte de connaissance, et quelquefois étaient bornés à des tiraillements de la cuisse et la jambe gauches.

L'épilepsie qui avait résisté à tous les traitements céda à la révulsion produite par deux vésicatoires placés aux extrémités des membres, desquels l'accès partait ordinairement.

La révulsion, faite sur les membres, siége des auras, détermine sans doute, dans les éléments de la région correspondante de l'encéphale une modification suffisante pour faire avorter l'attaque, tout comme chez d'autres malades, des incitations motrices ou sensitives apportent dans les mêmes éléments encéphaliques, soit directement (2), soit par l'intermédiaire d'une action vaso-motrice (Brown-Séquard), une modification telle que s'ensuit une attaque.

(1) Bravais, loco citato, p. 38.
(2) Vulpian. Leçons sur l'appareil voso-moteur, 1875, t. II.

Il y a là, ce nous semble, une indication dont la pathologie infantile devra faire son profit : on cherchera, par une vésication rapide et énergique (marteau de Mayor, par exemple), *appliquée sur les membres convulsés*, à arrêter les mouvements cloniques contre lesquels les médications sédative et antispasmodique n'échouent que trop souvent.

Ces modifications, capables de provoquer ou d'enrayer une attaque convulsive, se produiront dans les cas seuls où les troubles moteurs sont justiciables d'une excitation fonctionnelle, à telle enseigne, que, les moyens visés plus haut pour combattre des convulsions cloniques, seront impuissants contre les contractures et les paralysies qui témoignent, les premières, d'une irritation nutritive, les secondes, d'un anéantissement de fonction par altération profonde de l'organe.

Ce qui semble bien prouver que les choses se passent ainsi, c'est la succession même des troubles moteurs, la scène pathologique s'ouvrant par des convulsions cloniques, continuant par des contractures pour aboutir à des paralysies, lesquelles, nous allons le voir, envahissent exactement les parties convulsées ou contracturées.

CHAPITRE V.

PARALYSIES LIMITÉES.

Les paralysies ont, dans la meningite tuberculeuse, les mêmes modes de dissociation et de groupement que dans les autres affections fronto-pariétales. Les phénomènes paralytiques revêtent, de tous points, par leur caractères généraux, l'allure des paralysies corticales : Dissociations symptomatiques annonçant une dissociation anatomique; fréquence de la paralysie à forme hémiplégique; caractères de cette paralysie : elle est totale ou non totale, souvent incomplète, variable, transitoire; monoplégies paralytiques; myoplégies; isolement et groupement de monoplégies variables avec certaines lésions ; importance diagnostique, et pronostique des associations paralytiques.

Les troubles paralytiques *limités*, au même titre que les troubles convulsifs *partiels*, imposent l'idée et la recherche de localisations anatomiques : une dissociation symptomatique, qu'elle soit convulsive ou paralytique, ne se comprend qu'avec une dissociation anatomique.

Si les convulsions ne sont pas, nous l'avons vu, justiciables d'une excitation portée au bulbe ou à la moelle, les paralysies partielles, dont la variété est presque infinie, ne trouvent pas davantage leur raison d'être dans une action paralysante, portée au loin sur le bulbe ou la moelle : ce que nous avons dit des actions réflexes, à propos des troubles convulsifs, pourrait, de tous points, être répété à propos des troubles paralytiques.

Que les lésions des corps striés et des couches optiques commandent des paralysies au même titre que leur excitation commande des convulsions, personne n'y contredit, mais ces paralysies *centrales* ont une physionomie et des caractères propres dont elles ne se départissent jamais, ce sont des hémiplégies, sinon complètes dans leur intensité, au moins totales dans leur circonscription

(Charcot), portant à la fois sur le facial et les deux membres, d'un même côté du corps. Ici, point de dissociation symptomatique, l'organe lésé ne comportant pas de dissociation anatomique.

Cette paralysie *totale* est l'hémiplégie commune dont les livres classiques donnent une description exacte à propos de la symptomatologie de l'hémorrhagie et du ramollissement du cerveau.

D'après cela, on infirmera la nature *centrale* de toute paralysie, si intense soit-elle, qui n'aura pas la physionomie *totale*; aussi, pour rester dans l'histoire de la méningite tuberculeuse, ce fait signalé par Rendu, que la forme la plus commune de l'hémiplégie « porte à la fois sur le membre supérieur et sur le membre inférieur d'un côté du corps, sans intéresser la face », nous avait-il mis en garde contre les conclusions anatomo-pathologiques acceptées par l'auteur. Ces hémiplégies non totales ne pouvaient pas être liées aux ramollissements ganglionnaires nécrobiotiques, dont l'importance n'en reste pas moins ce que l'a faite l'auteur pour les cas d'hémiplégie totale.

Cette considération d'ordre clinique prend une valeur encore plus grande, quand, dans les observations, quelle que soit, du reste, la délimitation étroite ou étendue des troubles paralytiques, on peut fournir la preuve de l'intégrité absolue des ganglions.

Et puis, si les lésions irrémédiables des ganglions rendent compte des hémiplégies fixes, à allures non changeantes, elles n'expliquent pas cet état souvent *progressif*, *variable et passager* qui est un des caractères des paralysies étudiées.

Les localisations admises en matière paralytique, on comprend maintenant cette observation de M. Fontaine, qui parut en partie inexplicable, quand, en 1869, elle fut apportée à la Société anatomique (1).

Obs. IX.

Un individu, atteint depuis longtemps d'une bronchite chronique, fut frappé assez brusquement d'hémiplégie faciale, *incomplète à droite*. Il se manifesta de la difficulté dans l'articulation des sons, et un certain degré d'incoordination de la parole, sans trouble de l'intelligence. On pensa à une tumeur de nature tuberculeuse. Le malade mourut par suite des progrès de son affection pulmonaire.

On trouva à l'autopsie le poumon gorgé de sang, mais sans tubercules. Le cerveau présentait, *à gauche, vers la convexité du lobe frontal*, une masse verdâtre demi-fluctuante, dont une ponction fit sortir une certaine quantité de pus. La tumeur, dont le volume égalait environ les *dimensions d'une noisette*, avait tous les caractères d'un abcès de date récente.

M. Laborde fait avec raison remarquer (nous sommes en 1869) qu'on ne comprend pas trop la raison de cette hémiplégie faciale dont parle le présentateur.

Les lésions corticales éclairent singulièrement certains faits obscurs, que, M. Rendu, déclarant logiquement le ramollissement des ganglions responsable des paralysies méningitiques, dit s'expliquer difficilement.

Obs. X.

A l'autopsie d'un malade mort de tuberculisation cérébrale et pulmonaire, après avoir présenté une hémiplégie incomplète de la face gauche, puis une *hémiplégie* PROGRESSIVE *du bras et de la jambe gauches*, M. Hayem (2) trouve une injection de capillaires

(1) Bulletins de la Société anatomique, 1869, p. 231.

(2) Etudes sur les diverses formes d'encéphalite. Th. doctorat, 1868, p. 70.

pieméniens avec infiltration sanguine prédominante au niveau des circonvolutions frontales droites.

Sur la partie antérieure et externe du lobe frontal, l'encéphale présente une certaine mollesse. La coloration n'est pas non plus normale, il y a des noyaux et des plaques rouges s'enfonçant irrégulièrement dans les substances blanche et grise avec vascularisation, imbibition sanguine, et, en quelques points, raptus hémorrhagiques.

Ces points sont entourés de parties rosées, grisâtres, plus molles, avec de petites extravasations comme on en trouve dans la paroi des foyers d'hémorrhagie, et tout autour, dans une très-grande étendue, la substance blanche est comme infiltrée d'une couleur jaune soufrée, assez intense. Au niveau de ces lésions les méninges sont épaisses, vascularisées, adhérentes surtout au niveau des points les plus durs. Au-dessous, les circonvolutions contiennent, çà et là, de petites granulations tuberculeuses abondantes aussi dans les méninges à ce niveau.

L'examen microscopique fait voir qu'on a affaire à une encéphalite compliquant une poussée probablement aiguë de tubercules développés non-seulement dans les méninges mais aussi dans la couche corticale.

Même concordance entre la clinique et l'anatomie pathologique se voit chez un malade de Valleix (1).

Obs. XI.

Cet homme avait présenté de la céphalalgie, de la stupeur, du renversement de la tête en arrière, puis une paralysie limitée au côté droit. La relation de l'autopsie porte : pie-mère fortement injectée, séparée facilement du cerveau, sauf en un point où se trouvent les lésions suivantes :

Vers le milieu de la longueur de l'hémisphère gauche et à 2 centimètres environ de la grande scissure, on trouve les

(1) Note sur un cas de tuberculisation des méninges, chez un adulte, avec ramollissement et apoplexie capillaire. (*Arch. de médecine*, 1846, t. XI, p. 192.)

membranes cérébrales épaisses et opaques dans une étendue de 0.03 de long sur 0.02 de large.

On croirait d'abord à une plaque de pus concret sous l'arachnoïde, mais on voit que la portion de la membrane malade pénètre dans une anfractuosité, et que dans cette étendue, la pie-mère est envahie par une multitude de productions blanches, de nature tuberculeuse. Ces productions se retrouvent dans la grande scissure sur l'hémisphère gauche principalement.

Dans le point corrrespondant à la plaque tuberculeuse méningienne, au fond de l'anfractuosité, se voit un ramollissement jaune de la substance cérébrale, contenant dans son milieu une apoplexie capillaire des plus prononcées.

La lecture des observations, le relevé que nous avons fait des divers symptômes montrent que ces paralysies, quelle que soit du reste la lésion qui les commande, ont, dans la généralité des cas, une physionomie et une allure propres, qui aideront à les distinguer des paralysies centrales dont nous parlions tout à l'heure.

Cette allure et cette physionomie ont été décrites par M. Charcot (1). Nous reproduisons, d'après nos notes, l'enseignement du professeur :

« Il est, des hémiplégies corticales, qu'on doit appeler ainsi, pour les opposer aux hémiplégies centrales, connues de tout le monde. Parmi ces hémiplégies corticales, les unes, résultent de lésions étendues, sont permanentes et s'accompagnent de scléroses descendantes, semblables à celles qu'on observe dans les lésions des corps striés : les autres, résultant de lésions plus délicates,

(1) Cours d'anatomie pathologique, Faculté de médecine. Juin 1875. Des localisations dans les maladies cérébrales. Leçons inédites.

se rapprochent, par l'ensemble de leurs caractères, des paralysies obtenues dans les dernières expériences de MM. Carville et Duret.

« En effet, ces paralysies sont limitées, transitoires et variables, comme celles que provoque la physiologie expérimentale par des lésions de la substance corticale. Ces paralysies se voient chez l'homme dans les ramollissements superficiels, dans les hémorrhagies superficielles, dans la méningite et dans la paralysie générale.

« Par opposition à l'hémiplégie centrale *totale*, *envahissant tout un côté du corps*, et offrant toujours mêmes caractères (paralysie non variable — température plus élevée dans les membres paralysés — absence de phénomènes convulsifs en dehors des cas d'inondation ventriculaire ou méningée), la paralysie corticale est anormale, partielle, à telle enseigne qu'elle peut n'être qu'une monoplégie, ou bien n'intéresser que la face seule.

« Ces paralysies isolées sont caractéristiques d'une lésion corticale, parce que la substance corticale est seule susceptible de dissocier les mouvements.

« Cette paralysie partielle, variable et transitoire s'accompagne fréquemment de convulsions dans le membre parésié ; ce sont là des faits qui, pour le dire en passant, ne sont pas rares dans l'histoire de la syphilis encéphalique, et dont j'ai vu des exemples. »

Ce grand caractère de la *non-totalité* de la paralysie ressort pleinement de nos relevés, puisque, sur près de 150 observations dépouillées, l'hémiplégie, *bornée aux membres*, a été notée 59 fois.

En matière de paralysie cérébrale, la non-totalité

prendra donc une importance diagnostique considérable, mais non absolue, car la clinique nous montre parfois des paralysies corticales totales que nous faisait, du reste, prévoir la topographie cérébrale.

Cette réserve posée, il n'en est pas moins bien établi par l'ensemble des faits que le *fractionnement* constitue un indice de paralysie comme il constituait un indice de convulsion corticale.

Dans les cas où la totalité des troubles paralytiques pourrait faire hésiter le diagnostic, celui-ci se baserait sur l'ensemble de leurs autres caractères, sur cette considération que la paralysie sera, le plus souvent, *incomplète* (1), *variable* et *transitoire* (2).

A ces caractères qu'on pourrait appeler *corticaux* s'ajouteront les données fournies par la température qui restera égale dans les deux membres (Charcot), puis, l'absence de troubles trophiques que nous avons trouvés liés exceptionnellement aux troubles moteurs partiels.

La perte de connaissance qui peut survenir ou manquer, ne saurait être de grand secours pour le diagnostic : pourtant, celle-ci semble être moins complète que dans les lésions intrahémisphériques.

Le plus souvent, l'intelligence est bien touchée, obs-

(1) Les épithètes incomplète et totale appliquées à la paralysie ne se contredisent nullement ; une paralysie totale peut être incomplète, c'est-à-dire peu intense ; et une paralysie partielle peut être complète en ce sens que les parties atteintes, peuvent être absolument paralysées.

(2) Nous verrons, à propos des dégénérations corticales, qu'il est des conditions dans lesquelles les paralysies, liées à des lésions de circonvolutions, peuvent persister indéfiniment et s'accompagner de contractures tardives.

curcie, mais elle n'est point éteinte et le malade ne reste pas indifférent aux troubles paralytiques qui l'assaillent.

Assez souvent même, le malade analyse ses sensations, et décrit au médecin « les palpitements, » ou l'engourdissement de ses membres. Témoin, pour ne citer qu'un exemple, la malade de l'observation 102 qui, au moment même où elle accuse une lourdeur du bras, fait remarquer qu'elle ne peut plus remuer ses doigts : chez elle la monoplégie brachiale était complète le soir seulement.

Dans les cas, où la paralysie serait tellement étroite (obs. 86), tellement limitée, qu'elle pourrait, momentanément au moins, faire songer à une paralysie consécutive à l'altération d'un nerf, un élément diagnostique important serait fourni par l'électrisation : celle-ci, par sa réaction, témoignerait de la qualité cérébrale de la paralysie.

En dépit des renseignements qu'elle pourrait donner, la faradisation, en pratique, ne sera pas nécessaire car, si, fréquemment, la dissociation symptomatique est assez étroite pour faire songer, d'abord, à une lésion périphérique (à une lésion de nerf), la paralysie *ne reste pas* circonscrite, elle gagne les muscles voisins et les divers segments des membres, et constitue, pour le moins, une monoplégie, puis une hémiplégie : c'est ce que prouve l'histoire des paralysies de la méningite tuberculeuse, dont l'allure apparaît *toute corticale*, commandée qu'elle est par des lésions corticales.

Ce que nous venons de dire, montre, qu'en somme, le diagnostic d'une paralysie corticale est tout entier dans l'analyse de ses caractères : dans son fractionnement, sa variabilité et son état transitoire. Chacun de ces caractères apparaît nettement dans les faits.

1° Les paralysies apparaissent *fractionnées et partielles* à l'infini : la dissociation symptomatique pouvant aller aussi loin que la dissociation anatomique :

Dans l'observation 82, la paralysie se fixe d'abord dans le membre inférieur gauche.

Dans l'observation 91 *bis*, elle reste limitée au membre supérieur.

Dans les observations 94 et 101, on note seulement de l'aphasie et une hémiplégie faciale inférieure.

Dans l'observation 41, la faiblesse porte seulement sur les *trois premiers doigts de la main droite*, ce qui empêche le malade de se boutonner et d'écrire.

L'observation 86, est un exemple de dissection symptomatique tellement délicat, que l'expérimentation arriverait difficilement à nous fournir le pareil :

La paralysie porte d'abord, et uniquement, sur les muscles innervés par le radial pour le lendemain, gagner les autres nerfs du bras : vingt-quatre heures après les premiers phénomènes paralytiques limités, survient une monoplégie brachiale complète, puis une hémiplégie faciale.

Pour être observés, ces fractionnements étroits de parésies ou de paralysies n'ont le plus souvent qu'une durée éphémère ; de même que des secousses musculaires limitées, préludent à une monoplégie ou à une hémiplégie convulsive, la paralysie de quelques doigts, d'une main, préludent aux troubles paralytiques du membre.

Ceci dit, la lecture des observations prouvera, que, le plus souvent, l'envahissement paralytique sera bien tel que l'annonçaient et l'anatomie et l'expérimentation.

Les faits montreront cet enchaînement presque fatal d'une paralysie qui, après avoir pris le bras, gagnera la jambe, ou qui, après avoir produit de l'aphasie, amènera de la paralysie faciale et de la monoplégie brachiale, ou qui, enfin, dans des cas rares, envahira le membre inférieur pour s'étendre doucement, lentement au membre supérieur.

On retrouve ici la même association ou la même dissociation qu'à propos des troubles convulsifs ; ce parallélisme n'a rien qui doive nous surprendre : paralysies et convulsions ne sauraient *marcher*, dans leur groupement, d'une façon différente, les unes et les autres étant liées au groupement ou à la dissociation des lésions.

2° Les paralysies corticales partielles ou totales sont, le plus souvent, *incomplètes*, il y a tout aussi souvent *parésie* que paralysie proprement dite.

Alors même qu'un membre est pris dans sa totalité, il ne l'est pas avec l'intensité habituelle aux paralysies centrales.

Les malades accusent de la lourdeur, de la faiblesse du membre atteint, plutôt qu'une impuissance absolue et si le membre ne peut être soulevé du lit dans sa totalité, le malade parvient souvent à faire exécuter quelques mouvements au poignet ou à l'avant-bras s'il s'agit du membre supérieur, au pied ou à quelques muscles de la jambe s'il s'agit du membre inférieur.

Témoin ces faits, dans lesquels on note, obs. 100, un affaiblissement très-marqué des membres droits, obs. 99, une faiblesse considérable du côté droit, prédominant

dans le bras ; obs. 88 *bis*, une gêne considérable des membres, des difficultés grandes à mouvoir le bras.

3° Les paralysies sont communément *transitoires :* Dans l'observation 91 *bis*, au bout de quarante-huit heures le mouvement revient en partie dans le membre paralysé.

Dans l'observation 95, la malade garde quelques jours seulement une légère hémiplégie droite dont elle guérit complètement : quelque temps avant l'entrée à l'hôpital, une première attaque d'hémiplégie s'était produite sans laisser aucune trace.

Le malade de l'obs. 66, après avoir été complètement aphasique, prononce quelques paroles distinctes, puis la motilité s'améliore.

4° Les paralysies sont *variables* (1) extensives ou régressives. Dans l'obs. 14, à des convulsions limitées de la face succède de l'aphasie, le tout disparaît pour être bientôt suivi d'hémiplégie gauche, qui, légère au début, va s'accentuant jusqu'à la mort.

Dans l'obs. 39 : Dissémination des symptômes au début, puis fixation et progression des phénomènes hémiplégiques en rapport avec des lésions corticales intenses.

Dans l'obs. 85, on assiste, en 48 heures, à une diminution notable dans les symptômes hémiplégiques, le malade aphasique prononce quelques paroles, puis l'hémiplégie reparaît complète (2).

(1) Depuis longtemps, M. Charcot professe que l'*hémiplégie variable* appartient exclusivement aux ramollissements, et donne ce caractère comme un des meilleurs éléments de diagnostic différentiel entre le ramollissement et l'hémorrhagie.

(2) Cette variabilité de troubles paralytiques est fréquemment

Ces caractères de paralysies corticales étant donnés, nous ne saurions trop faire remarquer combien ils offrent de traits communs avec les paralysies corticales expérimentales.

Aux physiologistes (1) qui annoncent obtenir, par l'extirpation des points moteurs, des troubles parétiques ou paralytiques dans les membres du côté opposé, troubles aboutissant à une hémiplégie, non totale, incomplète et transitoire, ou bien à des monoplégies revêtant même allure, les cliniciens peuvent répondre par leurs observations de chaque jour. La médecine humaine a, de tout temps, enregistré ces faits qu'elle a décrits parfois avec une extrême précision (2), bien avant que l'anatomie et

observée dans l'histoire de la syphilis où elle peut même revêtir le caractère *intermittent* : témoin les faits qu'on lira dans le travail de Tarnowsky et dans les leçons de M. Mauriac sur l'aphasie et l'hémiplégie droite syphilitiques à forme intermittente. (*Gazette hebdomadaire*, 1876.)

(1) Expériences de Hitzig. Expériences de Carville et Duret, loco citato.

(2) Demongeot de Confevron, Charpentier, Parent du Châtelet, pour la méningite tuberculeuse, Bravais, pour l'épilepsie, nous ont laissé la description des convulsions partielles, de leur forme hémiplégique prédominante et des paralysies consécutives.

Rostan, Durand-Fardel, Bouillaud, etc., ont décrit les paralysies limitées, les contractures partielles succédant à des foyers de ramollissement et d'hémorrhagie encéphaliques. Durand-Fardel a parfaitement noté la prédominance de la paralysie limitée au membre supérieur, laquelle coïncide « en général avec un certain degré d'intelligence ou avec un début un peu graduel. » (Trait. des malad. des vieillards, p. 101.)

J. Cruveilhier nous a donné des troubles parétiques et paralytiques consécutifs aux ramollissements corticaux, une description si exacte, que nous avons cru devoir la reproduire tout entière.

M. Brouardel, peint sous la forme suivante, la symptomatologie

la physiologie expérimentale fussent en mesure de les expliquer.

Pour être d'ordinaire incomplètes, variables et transitoires, les paralysies corticales peuvent manquer de l'un ou de plusieurs de ces caractères absolument comme nous les avons déjà vus prendre l'allure totale. La nature même des lésions qui commandent les troubles paralytiques peut donner raison de ces faits. On comprend, qu'un noyau d'encéphalite tuberculeuse pourra bien donner une paralysie totale et incomplète ; mais qu'il pourra difficilement faire celle-ci transitoire. On comprend encore qu'une ischémie puisse donner une paralysie parfaitement transitoire et variable, quoique totale et complète.

A ce point de vue, la clinique devra, de la dissociation ou du groupement des caractères cardinaux des troubles paralytiques, tirer des indices touchant, non plus seulement l'espèce et le siége des paralysies, mais encore, touchant la nature et l'intensité des lésions qui leur donnent naissance.

Ce n'est pas d'aujourd'hui, que l'allure particulière et changeante de ces paralysies frappe l'attention des cli-

souvent progressive de l'hémorrhagie cérébrale quand elle se fait en dehors des centres, quand elle intéresse particulièrement les circonvolutions.

« Parfois, c'est à peine si le malade est étourdi, et si son intelligence subit momentanément une dépression. D'autres fois, le malade assiste en pleine possession de lui-même à la série des événements qui le laisseront hémiplégique. Le bras se prend, tombe inerte, puis, c'est la jambe, puis la face, la langue s'embarrasse. Quelquefois l'acte complet n'est accompli *qu'en quatre, cinq ou six heures* » (Dict. encyclopéd., t. XIV.)

niciens : Depuis nombre d'années, J. Cruveilhier a écrit (1) :

« Il y a, dans la symptomatologie des ramollissements cérébraux, une certaine irrégularité qui fait que l'on trouve, dans un instant, le *membre complètement paralysé*, *dans un autre instant*, le membre *susceptible de quelques mouvements*.

Le même auteur (2) dit : « Nous voyons souvent, à la Salpêtrière, des femmes qui éprouvent de temps à autre des étourdissements, *la perte momentanée de la parole*, et un engourdissement *temporaire* de telle ou telle partie du corps : on trouve, à leur autopsie, une multitude de cicatrices avec *perte de substance des circonvolutions* avec coloration jaunâtre, brun jaunâtre, peau de chamois, dont chacune répond probablement à une petite attaque, laquelle ne serait autre chose qu'un *ramollissement très-circonscrit*.

A l'appui de ces réflexions, qui n'équivalent à rien moins qu'à une description du caractère partiel, variable et transitoire des paralysies liées à des ramollissements circonscrits des circonvolutions, Cruveilhier rapporte l'observation d'une femme de 82 ans, très-sujette aux étourdissements avec douleur de tête et perte de connaissance, chez laquelle, après une nouvelle attaque, il constata une paralysie *complète* du membre supérieur droit et une paralysie *incomplète* du membre abdominal droit.

L'autopsie révéla un ramollissement du lobe antérieur gauche.

(1) J. Cruveilhier, Atlas d'anatomie pathologique, 1829-1835. Maladies du cerveau. Liv. XX, p. 8.

(2) Livraison XX, p. 20.

Plus loin encore, Cruveilhier (livraison XX, p. 12) décrit explicitement l'état transitoire des paralysies liées aux ramollissements, quand il écrit :

« J'ai vu des malades qui, dans un instant, paraissaient *complètement hémiplégiques ou paralysés partiellement,* et qui, dans un autre instant, avaient à peu près recouvré la myotilité. »

Ces caractères de variabilité des troubles paralytiques, rapprochés des éléments fournis par l'état général du sujet, par son âge, par les lésions qui ressortissent à sa maladie (dégénérescence athéromateuse des artères ; méningite tuberculeuse, etc., etc.), suffiront dans la généralité des cas pour permettre le diagnostic. Quant au siége exact des lésions, à leur étendue, à leur augment ou à leur rétrocession, les données de topographie et de pathologie cérébrales permettront de les pressentir.

Bien plus certain sera encore le diagnostic, quant, aux caractères déjà signalés, viendront s'ajouter des éléments fournis par des convulsions ou par des auras, qui, elles aussi, auront exactement occupé les parties actuellement paralysées.

A ce point de vue, les convulsions pourront singulièrement faciliter un diagnostic rétrospectif; c'est ainsi, qu'en matière de pathologie infantile, le médecin ne pourra que difficilement se refuser au diagnostic de méningite tuberculeuse, en présence d'une paralysie faciale ou brachiale, qu'on lui dira succéder à des convulsions qui s'étaient circonscrites à ces deux régions.

Il en sera de même des contractures, celles-ci prendront même une valeur diagnostique plus grande, en ce sens qu'elles permettront, dans la généralité des cas,

d'annoncer un travail d'irritation, les convulsions cloniques ressortissant plutôt à l'excitation fonctionnelle.

Ces paralysies fractionnées, variables, incomplètes et transitoires se retrouvent comme nous l'avons dit, à chaque pas dans l'histoire des convulsions partielles. A ce point de vue même, la ressemblance frappante des malades de Bravais, avec telle ou telle de nos observations suivies de nécropsies, permet d'assimiler complètement les faits, et d'attacher aux épileptiques hémiplégiques de Bravais, l'étiquette corticale que l'examen nécroscopique n'a pas permis de leur donner.

Si maintenant, après avoir fourni des exemples cliniques de chacun des caractères des paralysies corticales, nous demandons aux faits un enseignement plus général, nous trouvons celui-ci parfaitement conforme aux prévisions de la physiologie expérimentale : nous retrouvons en matière de paralysies corticales les grands traits accusés par les convulsions d'origine corticale.

La clinique nous montre les paralysies corticales en général, les paralysies méningitiques en particulier, telles qu'elles *devaient être à priori*, dans leur allure et dans leur mode de groupement, étant connue la topographie des centres moteurs. De même que nous avions vu les convulsions s'associer toujours d'une certaine manière, et *s'enchaîner* dans un même ordre, la clinique nous montre la paralysie envahissant dans une association presque fatale le bras et la jambe, et cela, quelles que soient les lésions qui commandent les troubles paralytiques.

Les faits témoignent hautement que l'hémiplégie limitée aux membres, l'*hémiplégie non totale* domine toute

la scène paralytique corticale, les membres ont été seuls pris 59 fois (1)

Méningites tuberculeuses	8	fois.
Ramollissements	24	
Hémorrhagies	4	
Lésions traumatiques	9	
Tumeurs	6	
Abcès	6	
Méningites simples	2	
	59	

On conviendra, que la physiologie expérimentale ne pouvait attendre des preuves meilleures de la position relative qu'elle affecte, sur l'écorce, aux centres moteurs des membres.

Après la paralysie associée du bras et de la jambe vient l'hémiplégie totale intéressant la face, le bras et la jambe du même côté.

Méningites tuberculeuses	13
Ramollissements	11
Hémorrhagies	10
Lésions traumatiques	2
Tumeurs	6
Abcès	5
	47

(1) Nos relevés qui démontrent la prédominance de la modalité hémiplégique non totale, se trouvent pleinement d'accord avec l'enseignement général qui ressort des articles récents de MM. Brouardel et Parrot, sur les hémorrhagies cérébrales et sur le ramollissement. (Dict. encyclopéd., t. XIV.)

Sur un relevé de 88 observations d'hémorrhagies réunies, par Gintrac; hémorrhagies portant sur les lobes antérieur, moyen et postérieur sans intéresser les corps opto-striés, M. Brouardel

La monoplégie inférieure est catégoriquement notée une seule fois.

La proximité des points moteurs des membres explique cette rareté excessive de la monoplégie inférieure : cette rareté pourtant doit être moindre que ne le disent nos chiffres. A une période au moins des affections corticales limitées, la monoplégie inférieure isolée doit se rencontrer ; son peu de durée, la rapidité avec laquelle elle devient hémiplégie, expliquent qu'elle ait pu passer inaperçue.

L'observation 87 est un exemple des cas auxquels nous faisons allusion : chez ce malade qui, à son entrée à l'hôpital, disait avoir, depuis plusieurs jours, la jambe paralysée, on vit la paralysie gagner le bras. La paralysie qui, par son mode de début et sa marche progressive s'était annoncée corticale, a été trouvée telle à l'autopsie.

Après l'hémiplégie limitée aux membres et l'hémiplégie totale vient, en troisième rang, la paralysie intéressant la face et le bras.

Méningites	5
Ramollissements	7
Hémorrhagies	1
Traumatismes	1
Tumeurs	3
Abcès	0
	17

Vient ensuite la monoplégie brachiale.

trouve 60 cas d'hémiplégie *plus ou moins complète*, affectant *surtout* les membres.

M. Parrot, signale que dans le ramollissement, *l'hémiplégie faciale n'est pas constante* (c'est-à-dire que l'hémiplégie est non totale).

Méningites tuberculeuses	5
Ramollissements	1
Hémorrhagies	2
Traumatismes	1
	9

La paralysie faciale, combinée à l'aphasie, a été notée trois fois seulement :

Observation de Fontaine.

— de Hervey.

— de Dieulafoy.

Une remarque intéressantee dans l'histoire de la méningite tuberculeuse, c'est que les paralysies *n'y marchent pas* comme dans les autres affections ; l'hemiplégie totale semble plus fréquente ici que l'hémiplégie limitée aux membres.

Nous avons relevé :

L'hémiplégie totale portant sur la face et les deux membres	13 fois
L'hémiplégie des membres	8
La paralysie portant sur le bras et la face	5

Il y aurait sur ce point un désaccord entre nos relevés et ceux de M. Rendu, si notre collègue, après avoir écrit, que la forme la plus commune de l'hémiplégie est celle qui porte sur les deux membres, n'ajoutait, qu'il serait tenté de croire l'hémiplégie plus complète que ne l'indiquent ses chiffres (1).

Pour ce qui est de la pathogénie de l'hémiplégie faciale, on verra qu'elle a, dans bien des cas, non pas une origine centrale (2), mais bien une origine corticale, au

(1) Rendu, loco citato, p. 23.
(2) Rendu, loco citato, p. 20.

même titre que la paralysie des membres, et que cette origine même donne la raison de son association aux divers troubles paralytiques.

Ce fait, que l'hémiplégie totale semble dominer l'histoire des paralysies méningitiques, ce fait rapproché de cet autre, noté par l'auteur, que le bras est plus souvent intéressé que la jambe, que les paralysies envahissent le membre supérieur avant l'inférieur, trouve, croyons-nous, son explication toute naturelle dans l'anatomie pathologique corticale, tandis qu'il échappe totalement aux ramollissements ganglionnaires.

Les exsudats et les granulations cheminant d'ordinaire de la base vers la convexité, en suivant les branches sylviennes, les branches pariétales surtout, ces exsudats devront, par ramollissements inflammatoires ou nécrobiotiques, intéresser successivement, en suivant la marche même des lésions et la position des points moteurs, le bras d'abord, puis la jambe. On ne pourra s'empêcher de reconnaître que, si les autopsies ne permettent pas d'affirmer qu'il en est toujours ainsi, la clinique, par la constance et la régularité des symptômes, autorise singulièrement cette interprétation, d'autant plus que nous avons vu les modalités convulsives revêtir mêmes formes hémiplégiques totales, hémiplégiques simples ou monoplégiques.

Les mêmes raisons anatomo-pathologiques devaient faire prévoir la fréquence de l'hémiplégie faciale associée, soit à la paralysie de deux membres, soit à la monoplégie brachiale.

Eh bien, sur 49 observations de paralysie portant sur

la face, observations ayant trait à toutes lésions, sauf celles de la méningite tuberculeuse (nous avons relevé à part les résultats paralytiques de la méningite tuberculeuse), nous avons vu :

Les ramollissements donner	11 fois
Les hémorrhagies donner	10
	21

l'hémiplégie totale

Les ramollissements donner	7 fois
Les hémorrhagies donner	1
	8

l'hémiplégie limitée à la face et au bras.

Ces résultats *devaient être*, car, combien limité doit rester un ramollissement, touchant à un point moteur de l'un des membres, pour ne point gagner le point moteur de l'autre. Combien étroite devra rester une hémorrhagie pour respecter ceux des trois points moteurs (bras, jambe, face), alors qu'elle intéresse un ou deux des autres ?

Par contre, on peut prévoir que, en matière corticale, la symétrie paralytique, pour des raisons qu'il est superflu de développer, sera d'une rareté excessive.

En effet, dans le grand nombre d'observations qu'il a analysées, E. Gintrac (1) dit avoir relevé deux fois seulement la paralysie bornée aux deux bras : dans l'un de ces deux faits, emprunté à Dance (2), on trouva, à la su-

(1) Pathologie int., t. VII. Histoire générale des hémorrhagies encéphaliques, p. 506.

(2) Observations sur une forme particulière d'apoplexie à foyers disséminés. Obs. 1. *Arch. de méd.* 1832, t. 28, p. 325.

perficie des circonvolutions, à un demi-pouce du bord interne des hémisphères droit et gauche, et à peu près vers la partie moyenne, des taches d'un rouge violet intéressant la substance cérébrale à 2 ou 3 lignes de profondeur : il s'agissait de points de ramollissement apoplectiforme. La moelle était parfaitement saine.

CHAPITRE V.

HÉMIPLÉGIES FACIALES CORTICALES.

Parmi le grand nombre d'observations de paralysies faciales (1) relevées ici, pas une ne *s'est étendue au facial tout entier* : jamais l'orbiculaire des paupières n'a été paralysé, et cela, que la face fût prise isolément ou d'une façon associée.

C'est là un fait d'une importance clinique et anatomique considérable, clinique parce que l'hémiplégie garde ainsi son caractère de paralysie cérébrale, anatomique parce qu'il confirme les données expérimentales qui ont non-seulement prouvé l'existence, mais encore marqué la place du centre facial inférieur.

Cette dissection clinique de la paralysie faciale prouve, de la façon la plus nette, qu'il n'y a point de rapports de voisinage entre le centre du facial inférieur et le centre moteur des muscles orbiculaire palpébral, sourcilier et frontal.

A ce point de vue, la clinique guide l'anatomie, en lui indiquant que la fusion entre les faisceaux nerveux faciaux supérieur et inférieur ne se fait pas dans l'hémisphère, puisque, lésions corticales (2) ou lésions centrales, quels que soient leur siége et leur étendue, n'associent

(1) Il est bien entendu que nous visons seulement les hémiplégies croisées, celles pour lesquelles, à aucun titre, ne pourrait être invoquée une action quelconque des lésions de la base.

(2) Les lésions relevées dans les observations d'hémiplégies faciales sont éminemment variables, comme nature, comme siége et comme étendue : noyaux de méningo-encéphalite tuberculeuse, ramollissements, hémorrhagies superficielles, contusions, tumeurs.

jamais, dans les troubles paralytiques, les rameaux supérieurs aux rameaux inférieurs.

Une contradiction assez singulière qui doit être signalée, c'est que, tandis que la paralysie est toujours limitée au facial inférieur, les convulsions, elles, sont tantôt inférieures, tantôt étendues au facial tout entier : ces derniers cas se rapportent surtout aux faits de granulie méningée.

On pourrait, dans ce fait encore, trouver un argument pour montrer la différence grande qui sépare les phénomènes d'excitation fonctionnelle, extensifs par nature, des phénomènes d'irritation nutritive et de suppression fonctionnelle fixes et limités.

Ce que nous disions tout à l'heure de la dissociation de l'hémiplégie faciale corticale, permet d'affirmer qu'il n'y a pas, au point de vue anatomo-pathologique, deux hémiplégies faciales cérébrales, l'une corticale, l'autre centrale : celle-ci, dite communément cérébrale, avant que sa sœur fût née, paraît résulter simplement de ce fait, que la lésion centrale, quelle qu'elle soit, coupe en un point de son trajet le faisceau facial inférieur étendu de l'écorce au pédoncule.

Quant au facial supérieur, il suit de toute nécessité, pour arriver au bulbe, une autre voie, puisque jamais les lésions, qu'elles portent sur les faisceaux blancs, sur les ganglions ou sur l'écorce des hémisphères, n'ont pu produire une paralysie totale.

N'ayant point trouvé d'observations dans lesquelles la face ait été électrisée, nous ne pouvons affirmer, quoique tout permette de présumer qu'il en est ainsi, si l'hémiplégie faciale corticale répond à la faradisation comme la paralysie faciale centrale.

Cette réponse, les faits la produiront et montreront certainement que, cérébrale par sa délimitation, l'hémiplégie corticale *reste cérébrale par sa réaction électrique.*

Quant à présent, le diagnostic de l'hémiplégie faciale corticale reposera sur ce fait qu'elle apparaîtra *associée*: le malade sera ou bien aphasique et paralytique facial, ou bien paralytique facial et paralytique brachial, ou bien encore hémiplégique complet. Nos connaisances en topographie cérébrale donnent trop bien la raison de ces divers groupements pour qu'il soit nécessaire d'insister longuement sur ce point et d'expliquer pourquoi, parmi les nombreux faits analysés, nous n'avons pu rencontrer un seul cas dans lequel l'hémiplégie faciale fût signalée comme seul et unique trouble paralytique.

La rareté de l'hémiplégie faciale corticale isolée, sa non-existence à l'état d'isolement dans les lésions centrales, donnent donc pleinement raison à Trousseau quand il émet un doute sur l'existence des paralysies exclusivement faciales à la suite des hémorrhagies cérébrales, si limitées soient-elles. « Ces individus, dit Trousseau (1), qui ne se plaignent d'aucun affaiblissement dans les membres, examinés avec attention, offrent une certaine hésitation dans les mouvements du membre inférieur, une diminution dans la force des mains, du côté où la face est paralysée, diminution constatée par le dynamomètre. »

De ce que, généralement (ainsi que le démontre l'étude que nous avons faite des paralysies corticales associées), l'hémiplégie faciale *n'aille pas seule*, on aurait tort de lui refuser, en clinique, une existence propre : l'hémiplégie

(1) Clinique de l'Hôtel-Dieu.

faciale peut exister isolée, rarement, cela est vrai, mais encore devra-t-on l'observer quand l'attention sera éveillée sur ce point. La non-rareté de l'association de l'aphasie et de l'hémiplégie faciale ne fait-elle pas comprendre qu'une lésion frontale droite aura des chances de rester limitée (1) au centre facial ?

Malgré tout, *l'association*, que celle-ci soit étendue ou restreinte, brusque ou progressive, reste le meilleur élément de diagnostic de l'hémiplégie faciale corticale.

On comprend combien ce diagnostic seul pourra prendre de valeur pronostique : chez un tuberculeux l'apparition de la paralysie annoncera l'ascension de la méningite dont nous avons si souvent parlé ; chez un cardiaque ou un athéromateux, elle annoncera une em-

(1) Si nous ne craignions d'être accusé de voir partout des paralysies corticales (nous sommes loin d'une telle pensée), nous dirions que Dupuytren a dû avoir une hémiplégie faciale corticale.

Nous savons, par M. Brierre de Boismont (Biographie de Dupuytren, *in* Leçons orales de clinique chirurgicale) que, le 15 novembre 1833, Dupuytren, en se rendant à l'Hôtel-Dieu, fut frappé, sur le Pont-Neuf, d'une légère attaque d'apoplexie. Dupuytren n'en fit pas moins sa visite et fut pris « *en faisant sa leçon, d'une hémiplégie faciale gauche*, il eut le courage de continuer en soutenant avec le doigt la commissure des lèvres du côté paralysé. » (Cruveilhier, Atlas d'anatomie, liv. XX, p. 11.)

Ce fait, que Dupuytren ne paraît avoir éprouvé aucun trouble paralytique dans les membres, que son hémiplégie était gauche, nous fait songer que le chirurgien de l'Hôtel-Dieu a dû, à cette époque, avoir un foyer de ramollissement très-limité.

Les détails fournis par le procès-verbal d'autopsie ne sauraient infirmer ce diagnostic, si on songe que Dupuytren est mort deux ans après cette hémiplégie qui n'avait pas laissé de trace. Nous pourrions même trouver, dans l'état fibreux des valvules du cœur dans l'état athéromateux de l'aorte et des vaisseaux cérébraux des arguments pour appuyer la vraisemblance de notre opinion.

bolie ou une thrombose, et permettra de prédire, soit l'aphasie, soit une extension paralytique brachiale : chez un malade, en imminence de paralysie générale, elle décidera le diagnostic en marquant le travail maximum de la péri-encéphalite diffuse.

L'hémiplégie faciale corticale prend donc une portée diagnostique et pronostique considérable : dans la généralité de cas, elle sera considérée comme un premier accident qui doit en faire redouter une série d'autres qui seront, pour le moins, la perte de la parole ou la paralysie du bras.

Les faits sont là pour prouver que cette hémiplégie ne doit être considérée légèrement ni par le malade, ni par le médecin, quand bien même elle surviendrait sans malaise, sans perte de connaissance et sans troubles paralytiques.

On peut dire ce côté clinique de la fréquence de l'hémiplégie faciale corticale une question neuve : on devait, de par la physiologie expérimentale et la topographie cérébrale, la prévoir, on pouvait annoncer son apparition contemporaine de l'aphasie ou de la monoplégie brachiale, mais, son association si fréquente avec les autres troubles paralytiques n'avait point encore été établie sur l'ensemble des faits cliniques.

Les auteurs classiques qui étudient les paralysies faciales cérébrales ne visent pas les lésions de l'écorce (comment l'auraient-ils pu ?.... les centres faciaux n'étaient pas nés !), et, faisant allusion aux cas d'hémiplégies faciales isolées publiés par Duplay (faits rares dont l'interprétation anatomo-pathologique paraît fort discutable), écrivent simplement que la paralysie faciale a été observée à la suite des lésions hémisphériques très-limitées.

M. Jaccoud, M. Gintrac (1) disent, avec tous les auteurs, la paralysie de la face rare (par rapport aux lésions de la protubérance, des pédoncules cérébraux et des corps striés), dans les altérations bornées aux hémisphères, ce que M. Jaccoud (2) explique logiquement par ce fait que le volume du faisceau cérébral du nerf (étendu du bulbe à la couche corticale), dans l'encéphale, n'est rien comparativement à la masse du tissu qui le renferme.

CHAPITRE VII

ROTATION DE LA TÊTE ET DÉVIATION CONJUGUÉE DES YEUX.

Un symptôme encore qui impose l'idée des localisations c'est la rotation de la tête et des yeux qu'on observe dans la méningite tuberculeuse, isolée (obs. 43) ou associée à d'autres troubles moteurs, plus souvent qu'on ne le croirait, vu le silence gardé sur ce point par la généralité des auteurs (3).

Ce symptôme, que nous avons trouvé 11 fois dans 43 cas de méningite tuberculeuse, relève évidemment de l'action de certains points corticaux au même titre que les autres troubles moteurs. Cette interprétation est basée non-seulement sur le rapport qui unit les lésions pariétales aux symptômes, mais encore sur les faits expérimentaux qui ont montré, sur l'écorce, des centres rotateurs de

(1) Paralysie faciale, in Diction. de médecine et de chirurgie pratiques, art. *Face*, t. XIV, p. 443.

(2) Pathol. interne, 1870, t. I, p. 482.

(3) La déviation de la tête et des yeux a été fréquemment observée dans les attaques apoplectiques de la paralysie générale (Hanot, Société de Biologie, 1872) dont les lésions peuvent, au point de vue de leur siége superficiel, être rapprochées de celles de la méningo-encéphalite tuberculeuse.

la tête. Ici encore, la pathologie humaine vient prêter appui à la physiologie : après avoir consigné le symptôme, elle fournit la preuve d'une lésion siégeant sur les circonvolutions. Dès lors, plus n'est besoin d'expliquer cette déviation par une action de voisinage (Prévost), et de dire, avec Brown-Séquard et Schiff, que la lésion superficielle agit en influençant les centres ganglionnaires. Ici encore, à la notion d'excitation à distance se substitue l'idée d'une irritation directe rendue possible par l'excitabilité corticale.

Ce n'est pas d'aujourd'hui, que la déviation de la tête et des yeux, surtout étudiée dans ses rapports avec les lésions des centres (Vulpian), est constatée dans les lésions cérébrales superficielles : M. Prévost l'a très-explicitement décrite et a fourni, de ce symptôme, dans les conditions visées ici, des exemples très-nets dans les huit premières observations de sa thèse (1).

Bien avant les recherches de Ferrier, la rotation de la tête et des yeux avait été vue sur les animaux par MM. Prévost et Cotard.

Chez une chienne (2), par exemple, qui avait présenté : déviation de la tête et des yeux à droite ; rotation de gauche à droite ; hémiplégie gauche incomplète, les expérimentateurs trouvèrent :

1° Des graines de tabac dans la sylvienne droite ; 2° l'hémisphère droit diffluent ; 3° une tache rouge, poin-

(1) De la déviation conjuguée des yeux et de la tête. Paris 1868, p. 68.

(2) Etudes physiologiques et pathologiques sur le ramollissement cérébral, 1866, expér. VI, p. 18.

tillée d'apoplexie capillaire, au niveau de la partie externe du lobe moyen.

Dans les faits nombreux et divers que nous avons réunis, nous relevons la rotation de la tête, isolée (cas de Chouppe) ou associée à d'autres troubles moteurs, 33 fois.

23 fois la déviation s'est faite suivant la règle classique, du côté des lésions, du côté opposé aux membres atteints.

10 fois la déviation s'est faite du côté opposé à la lésion, le patient *regardait*, non plus ses lésions, mais ses membres malades.

Cette exception à la règle posée par MM. Prévost et Vulpian a été, du reste, signalée par notre maître M. Brouardel (1) dans son article sur les hémorrhagies cérébrales corticales.

Comment expliquer ces faits exceptionnels ? Ils ne sont nullement justiciables des expériences du Comité de New-York (2), qui tendraient à prouver que l'excitation limitée aux méninges, donne des *contractions du côté de l'excitation* : dans aucune de nos observations, l'excitation n'est restée purement méningée ; même dans le cas de Tungel, il s'en faut que la dure-mère fût seule intéressée, puisqu'elle adhérait au lobe droit ramolli.

La comparaison des faits nous a suggéré (3) l'explica-

(1) Société médicale des hôpitaux 1873, p. 62, et Dictionnaire encyclopédique.

(2) Analysées in Revue Hayem, juillet 1875, p. 22.

(3) Société de biologie, 26 février 1876.

Dans cette séance, en réponse à notre communication, M. Laborde a dit avoir, chez les animaux, produit la rotation de la tête,

tion suivante, qui satisfait aux cas dans lesquels la déviation se produit du côté de la lésion, et aux cas dans lesquels elle se produit du côté opposé. La rotation de la tête correspondrait, dans les premiers, à l'excitation du centre (rotateur de la tête) sur l'hémisphère malade; dans les seconds, à l'action sur l'hémisphère sain du centre rotateur resté sans antagoniste, le centre de l'hémisphère malade étant annihilé passagèrement ou définitivement.

L'analyse des 10 observations qui font ici échec à la loi de Prévost et Vulpian, semble autoriser notre explication; témoin les observations 58, 61, 63, 67, 84, dans lesquelles la tête et les yeux *regardent les membres paralysés :* la suppression de fonction des centres moteurs du bras et de la jambe, dans ces cas, n'autorise-t-elle pas à conclure à la suppression de fonction du centre rotateur de l'hémisphère lésé et au fonctionnement du centre rotateur sain (1)? A ce point de vue, l'observation 61 nous paraît particulièrement instructive : *au moment* où le malade est pris d'une attaque d'épilepsie hémiplégique droite, *il porte la tête à gauche*, puis il *la ramène à droite,* du côté des membres qui, de convulsés qu'ils étaient, deviennent *paralysés.* N'est-il pas légitime d'admettre

et avoir vu, dans les cas où, en même temps que la rotation de la tête, survenait une paralysie des membres, les animaux regarder non pas leur lésion, mais leurs membres paralysés.

(1) Un fait présenté à la Société anatomique, 17 mars 1876, par notre collègue Marchant, vient à l'appui de cette manière de voir : il s'agit d'une rotation de la tête *à droite* dans un cas d'abcès du lobe sphénoïdo-pariétal gauche qui avait donné lieu à de l'aphasie et à une hémiplégie droite complète et variable.

qu'il y a eu d'abord excitation fonctionnelle dans toute la zone motrice gauche (épilepsie droite et rotation à gauche), puis, qu'aux phénomènes actifs ont succédé les troubles paralytiques : hémiplégie droite, rotation à droite; celle-ci, par action du centre rotateur droit sain?

Si les faits ne viennent pas infirmer l'explication que nous proposons, la rotation des yeux qui se fera du côté *des membres paralysés* pourra prendre une valeur diagnostique aussi grande que celle attachée par MM. Vulpian et Prévost à la déviation regardant la lésion : dans ce cas particulier, le symptôme indiquera non-seulement une lésion corticale de l'hémisphère opposé, mais encore une lésion d'ordre paralytique, une lésion ayant abouti à la suppression du centre rotateur.

A ce point de vue, la rotation devra être interprétée, en elle-même d'abord, pour le cas où elle existerait seule, puis dans ses divers modes d'association avec tel ou tel autre trouble moteur : il est certain que, procédant ainsi, la clinique arrivera à distinguer la déviation corticale de la déviation centrale, et qu'elle fournira à la pathologie des indices diagnostiques et pronostiques précieux.

Enfin, les cas de déviation, liés indiscutablement à des lésions corticales, prouvent qu'une rotation de la tête, se produisant du côté opposé à la lésion, ne peut, comme le pensait M. Desnos (1), dans son importante communication à la Société médicale des hôpitaux, indiquer, avec certitude, une lésion d'une partie constituante de l'isthme encéphalique.

(1) Desnos, Soc. méd. des hôpitaux, 1873, p. 90.

CHAPITRE VIII.

TROUBLES MOTEURS DE LA TROISIÈME PAIRE.

Dissociation symptomatique. Dissociation anatomique.

En dépouillant les observations nombreuses rassemblées par Parent du Châtelet, Charpentier, Demongeot, Becquerel, etc. etc., nous avons été frappé, comme tout le monde, de la fréquence relative des troubles moteurs observés du côté de l'appareil oculaire, symptômes coïncidant, le plus souvent, avec des troubles analogues de la face et des membres.

Mouvements convulsifs des yeux, contraction des pupilles, resserrement des paupières *vont*, fréquemment, avec les convulsions de la face, les convulsions et les raideurs d'un seul côté de la face, d'un seul membre ou des deux membres.

Par contre, le strabisme, la chute de la paupière et la dilatation de la pupille sont associés, soit à l'hémiplégie faciale (inférieure), soit aux troubles parétiques des membres.

Certaines observations indiquent nettement ces combinaisons convulsives ou paralytiques et montrent l'association croisée (par rapport aux lésions encéphaliques) des troubles moteurs que nous visons ici (1).

Dans bien des cas auxquels nous faisons allusion, les troubles paralytiques ressortissant à la troisième paire

(1) Nous laissons de côté, bien entendu, les cas dans lesquels à des troubles moteurs des membres d'origine corticale (croisés) viendraient s'ajouter des troubles moteurs (directs) de la 3e paire, d'origine basilaire.

ne sont pas *totaux*, c'est-à-dire ne portent pas sur le domaine entier du nerf, ne sont pas tels qu'ils devraient apparaître, si tous les faisceaux qui constituent le moteur oculaire commun, à son émergence du pédoncule, étaient soit excités, soit paralysés.

Cette dissociation de la troisième paire, ne la trouvons-nous pas dans la description symptomatique que les meilleurs pathologistes nous ont laissée du ramollissement du cerveau?

M. Durand-Fardel (1) dit : « Quand on voit un sourcil se relever légèrement, la bouche se tirer un peu dans le même sens, quand le malade parle ou rit, la paupière du côté opposé recouvrir un peu plus le globe de l'œil, comme si son poids était plus lourd, on peut avoir une certitude presque entière de l'imminence ou plutôt du début du ramollissement. »

Cette non-totalité d'une paralysie plus ou moins intense a été relevée, sans commentaires, par bien des auteurs, entre autres par Rendu (2) qui a parfaitement indiqué, que, un des caractères cliniques de la paralysie de la troisième paire, dans la méningite, c'est « d'être exceptionnellement complète au point de vue des symptômes. »

L'importance de cette dissociation convulsive ou paralytique du moteur oculaire commun nous a paru fort considérable. Cette dissection symptomatique n'invite-t-elle pas à chercher une dissociation anatomique dont la raison, ne pouvant être trouvée dans le trajet du nerf, devra être demandée à ses points d'origine, à ses centres moteurs?

(1) Durand Fardel. loco citato : *Etat de la face* , p. 108.
(2) Loco citato.

Telle est du moins l'idée qu'a fait naître dans notre esprit la lecture des observations : nous rapportons, au point de vue spécial qui nous occupe, quelques faits montrant la paralysie ou la convulsion de la troisième paire, *non totale.*

Dans l'observation 7 de Legendre (1) :

Paralysie faciale droite inférieure; pupille dilatée à droite.

Dans l'observation 3 de Becquerel :

Membres gauches immobiles ; paupière gauche immobile ; pupille gauche dilatée ; côté droit convulsé ; paupière droite convulsée ; pupille dilatée.

Dans l'observation de Demongeot, on note successivement :

Convulsions de l'œil droit; pupilles oscillantes; trismus prononcé.

Le lendemain : commissure labiale gauche abaissée ; paupière gauche abaissée.

Quatre jours après : il n'y a plus rien à gauche.

C'est alors qu'on note la chute de la paupière droite après un accès d'épilepsie brachiale droite auquel succède de la monoplégie brachiale droite.

Dans l'observation 2 de Charpentier :

Après du strabisme gauche et une déviation de la bouche à gauche, on voit la paupière gauche plus baissée que la droite. La tête est renversée en arrière et à gauche.

(1) Les numéros, des observations citées dans ce chapitre, qui ne se trouvent point enfermés dans une parenthèse, sont ceux de la source bibliographique même ; ils ne correspondent donc pas aux numéros sous lesquels sont rangées nos pièces justificatives.

Dans l'observation 3 de Charpentier :

On note et du strabisme interne droit et de la raideur de l'avant-bras droit.

Dans l'observation 27 de Charpentier :

Mouvements oscillants des yeux; convulsions de la face.

Dans l'observation 6, Legendre, chez un malade présentant de la parésie à droite, note, que la paupière droite est abaissée, la pupille droite dilatée et la tête renversée en arrière.

Dans l'observation 28 de Charpentier :

Les paupières restent à moitié fermées; les pupilles sont contractées; la face est convulsée; les yeux oscillants.

Dans l'observation 42 de Charpentier :

A des convulsions générales, succèdent des convulsions bornées à la face et de la contraction des deux pupilles.

Dans l'observation 10 de Legendre :

L'œil gauche est porté vers le nez; paralysie faciale droite; parésie du bras droit; la paupière supérieure droite ne peut se contracter avec force (1).

Chez le malade de Rendu (obs. 87), entré à l'hôpital avec une paralysie de la jambe droite et une paralysie progressive du bras droit, on voit survenir, *après des convulsions*

(1) Ici l'orbiculaire des paupières, semble parésié : cette observation n'en conserve pas moins de l'intérêt au point de vue des dissociations, puisqu'elle montre le facial supérieur parésié alors que le facial inférieur est paralysé.

cloniques du bras gauche, une dilatation pupillaire complète à gauche avec du prolapsus de la paupière gauche.

Sur un de ses malades, obs. 47 de sa thèse, Rendu observe successivement :

Immobilité et dilatation de la pupille gauche; prolapsus de la paupière gauche; dilatation pupillaire gauche. Ces deux phénomènes vont s'accentuant sans qu'il se produise de strasbisme, certain degré de parésie du bras gauche. La chute de la paupière et de la dilatation pupillaire à gauche s'accentuent, pas de strabisme; contractions du bras gauche alternant avec son inertie; paralysie s'étendant à la jambe gauche.

Quoique Rendu voie, dans ce fait, une paralysie de la troisième paire incomplète et directe (appréciation qui peut se soutenir si l'on tient compte des exsudats de la base et de la congestion du nerf), nous croirions volontiers à une paralysie croisée, corticale. Pourquoi, exsudats et congestion du nerf qui ont (dans le diagnostic accepté par l'observateur) amené la paralysie, ont-ils produit une paralysie incomplète; comment le rameau du droit interne n'a-t-il pas été paralysé, pourquoi à aucun moment, n'a-t-on pas constaté de strabisme externe?

Ce fait, qu'au bout de quatre jours (1) le strabisme ne s'est pas montré dans une paralysie complète, c'est-à-dire intense, semble autoriser notre diagnostic de paralysie corticale.

(1) Voici au sujet de l'apparition du strabisme, ce que dit Wecker :

« Au début de la paralysie, le globe de l'œil ne montre pas de déviation en dehors, mais ce symptôme *ne tarde pas à se manifester*, lorsque le droit externe a été privé, pendant quelque temps, de l'antagonisme du droit interne. »

Cette association de troubles moteurs de l'œil aux autres troubles déjà étudiés permettra à la clinique d'appeler l'attention sur une nouvelle série de localisations auxquelles invite, du reste, la physiologie expérimentale (1).

Ce fait, surtout, que les convulsions ou paralysies apparaissent *partielles*, imposera, pour le moteur oculaire commun, l'idée d'une dissociation anatomique semblable à celle dont la physiologie expérimentale a fourni l'explication pour le facial.

Nous avions la croyance à cette dissociation anatomique de la troisième paire, nous étions sur cette piste, quand M. Charcot a bien voulu nous communiquer une observation de M. Grasset (2).

La relation du fait, les réflexions dont l'accompagne l'agrégé de Montpellier, son rapprochement des considérations cliniques que nous avons exposées, feront comprendre l'intérêt de cette observation : le seul trouble paralytique a été une chute de la paupière supérieure coïncidant avec une lésion sise sur la partie supérieure de la scissure parallèle.

Voir la figure n° 1.

Obs. XII (publiée *in extenso*). — Localisations cérébrales : Méningite ; paralysie limitée à la paupière supérieure gauche ; lésion à l'extrémité de la scissure parallèle droite ; observation et réflexions par le Dr Grasset, agrégé, chef de clinique de la Faculté de Montpellier.

Le 5 mars au soir, on dépose dans le service de la clinique mé-

(1) Ferrier, *loco citato*. Carville et Duret, *loco citato*.
(2) *Progrès médical*, avril 1876.

dicale, à l'hôpital Saint-Éloi, un jeune homme (26 ans ?) plongé dans un état de coma à peu près complet, et on ne donne aucune espèce de renseignement sur son compte. Quand on l'excite un peu vivement, il regarde en marmottant des mots le plus souvent inintelligibles.

Il finit par dire son nom, sa profession (boulanger), il prétend annoncer son adresse; mais l'indication se trouve absolument fausse. On ne peut en rien se fier aux renseignements qu'il donne. Hyperesthésie de toute la surface cutanée. Toutes les fois qu'on le touche, il y a un réflexe intense et en même temps une vive expression de douleur qui se manifeste par un grognement, par la contraction des traits du visage et aussi par un mouvement bien adapté de la main pour écarter l'épingle de la figure.

Aucune paralysie nulle part. Sur une incitation un peu réitérée, pressante, il obéit, porte son verre à la bouche; il avale sans difficulté. L'interne de service fait appliquer des sangsues à l'anus et prescrit deux pilules de Bontius.

Le lendemain 6, même état; hyperesthésie, absence de paralysie, même état intellectuel. Lavement purgatif. Bouillon, vin. Température toujours normale, oscille entre 37° et 35,5. Pouls très-fréquent, à 120 pulsations. Le soir, *commencement de paralysie de la paupière supérieure gauche*. Quand le malade veut ouvrir les yeux spontanément ou sur notre ordre, il ouvre largement l'œil droit; mais il ne fait qu'entr'ouvrir à moitié l'œil gauche. La pupille gauche paraît plus grande que la droite.

Le 7, les divers symptômes de la veille persistent. Il y a de plus une respiration intermittente très-manifeste. De temps en temps, la respiration se suspend entièrement; la pause dure de 10 à 20 secondes; puis les respirations reprennent et augmentent graduellement, deviennent bruyantes pour diminuer de nouveau ensuite. C'est le phénomène de Cheynes Stokes; mais sans régularité dans le retour ni la longueur des périodes. La paralysie de la paupière supérieure gauche persiste; elle est même plus accentuée qu'hier; mais l'inégalité des pupilles semble être renversée. Toujours hyperesthésie partout; absence de paralysie des membres. Calomel à dose fractionnée.

Le malade succombe la nuit suivante, sans que les voisins ni les veilleurs aient constaté de phénomènes nouveaux.

Autopsie le 8 mars à 4 heures, soir. A l'ouverture du crâne, injection très-vive de la dure-mère, qui est résistante. Au-dessus hyperémie généralisée et aspect dépoli ; signes évidents de méningite diffuse à la convexité des deux hémisphères.

On aperçoit tout de suite, du côté droit, une large tache rouge sale, au niveau de laquelle la congestion est plus forte et surtout l'exsudat plus abondant. Cette plaque siége à l'extrémité de la scissure parallèle, sans atteindre le fond même de cette scissure, sans toucher le pli courbe. Elle est à cheval sur la scissure parallèle, intéressant les deux circonvolutions qui la bordent sur une étendue de 1 centimètre et demi carré. C'est la position du centre VI de figure annexée au mémoire de Carville et de Duret (*Arch. de phys.* 1875), sauf que la lésion ne touche pas au fond même de la scissure parallèle. Quand on enlève les méninges, on trouve au niveau de cette plaque une accumulation particulière d'exsudat blanchâtre au milieu d'un lacis vasculaire très-hyperémié.

La partie du cerveau immédiatement sous-jacente est beaucoup plus fortement congestionnée que tout le reste de l'encéphale. Rien à noter de spécial dans le reste de l'encéphale. L'examen attentif de la base notamment ne révèle rien de spécial autour des origines des nerfs crâniens et particulièrement *autour des origines de la troisième paire.*

Rien autre d'intéressant (au point de vue qui nous occupe) dans le reste du corps.

Réflexions. — Le point capital de cette observation est le rapport qui me paraît évident entre la paralysie limitée de la paupière gauche et la lésion constatée au devant du pli courbé.

Pendant la vie on avait diagnostiqué la méningite, mais on avait attribué la paralysie de la paupière à des exsudats de la base comprimant en partie la troisième paire. Mais l'autopsie a démontré clairement qu'il n'y aurait rien de spécial à la base, autour de ces nerfs, et que la lésion corticale était seule responsable, ce qui montre (soit dit en passant) l'immense portée clinique des grandes questions qui s'agitent actuellement. Il y a deux ans, il aurait été impossible de rattacher, même après la mort, cette paralysie à sa cause.

Les cas de méningites pouvant servir aux localisations cérébrales sont rares, et à ce point de vue, notre observation doit être

rapprochée de celle de Duret, rapportée par Lépine dans sa thèse d'agrégation (p. 116); ces deux faits montrent toute l'importance de ces localisations pour l'histoire clinique et le diagnostic en quelque sorte régional de la méningite. Il est important maintenant de rapprocher ce résultat, donné par la clinique, des conclusions que la physiologie expérimentale a déjà formulées pour cette même région.

Dans les travaux de Hitzig et dans les premiers travaux de Ferrier, il n'est fait mention d'aucun centre spécial dans le voisinage du pli courbe. Il y a seulement sur la deuxième circonvolution frontale, à son union avec la circonvolution frontale ascendante, un centre pour les muscles de la face et des paupières.

Dans son dernier mémoire, Ferrier, après des recherches sur le cerveau du singe, indique au sommet de la scissure parallèle, à peu près au point occupé par notre lésion, un centre pour certains mouvements des yeux.

Carville et Duret dans leurs expériences de contrôle sont arrivés à peu près aux mêmes conclusions et les formulent ainsi (p. 487) :

« Les muscles de la face et des paupières ont probablement « leurs centres moteurs sur le deuxième pli frontal ascendant à « son union avec le deuxième pli frontal.

« C'est sur le pli courbe qu'il faut rechercher certains centres « décrits par Ferrier pour le mouvement des yeux. »

Notre observation oblige à apporter quelques modifications à ces deux propositions : tous les mouvements des paupières ne dépendent pas du centre frontal, et le centre du pli courbe commande aussi à certains mouvements des paupières. Pour faire disparaître cette apparente contradiction de la clinique et de la physiologie, il suffit de préciser un peu plus.

Quand on électrise le centre du deuxième pli frontal, les yeux se ferment convulsivement (Carville et Duret, exp. 5, p. 431), cela prouve seulement que là est le centre de l'orbiculaire des paupières.

Notre observation établit maintenant qu'une lésion, en avant du pli courbe, produit une paralysie de l'élévateur de la paupière supérieure.

Rien de contradictoire ni d'étonnant.

L'orbiculaire des paupières aurait son centre sur le deuxième pli frontal au centre du facial, et l'élévateur de la paupière supérieure (qui a une innervation différente) aurait son centre au sommet de la scissure parallèle avec tous les muscles innervés par la troisième paire. De telle sorte qu'ici la clinique (comme elle l'a fait déjà dans bien d'autres cas) viendrait préciser l'analyse physiologique en distinguant pour les mouvements des paupières, deux centres différents, comme il y a deux sources d'innervation motrice différentes.

S'il en était ainsi, les propositions 3 et 5 de Carville et Duret devraient être modifiées de la manière suivante :

« Les muscles de la face et l'orbiculaire des paupières ont probablement leurs centres moteurs sur le deuxième pli frontal ascendant à son union avec le deuxième pli frontal.

« C'est sur ce pli courbe, et, en avant de ce pli, au sommet de la scissure parallèle, qu'il faut rechercher certains centres décrits par les mouvements des yeux et l'élévation de la paupière supérieure. »

Seulement nos considérations ne doivent être acceptées que sous toute espèce de réserve, n'étant basées que sur un seul fait. L'avenir montrera si, dans ce fait, nous avons eu affaire à une coïncidence fortuite ou à une relation réelle, comme nous l'avons indiquée.

Toutes considérations et interprétations physiologiques mises de côté, la dissociation anatomique de la troisième paire nous paraît un fait acquis à la clinique.

Nul doute, que l'attention une fois appelée sur ce point, les cas, de strabisme, de chute de la paupière et d'occlusion variable pupillaire plus fréquemment notés, mieux étudiés dans leur isolement et leur association, ne permettent de fournir de nouveau la preuve d'un fait qu'on entrevoit dans la masse des observations, mais dont la certitude n'est point encore absolue.

Les dissociations symptomatiques (épilepsie hémiplégique ; monoplégie convulsive ; aphasie ; rotation de la tête ; hémiplégie totale ; hémiplégie simple ; monoplégies ; myoplégies) que nous avons rencontrées, à chaque pas dans l'histoire de la méningite tuberculeuse — pour ne parler que de cette affection — montrent combien l'étude des méningo-encéphalites circonscrites pourra servir à l'avancement de la physiologie cérébrale.

Nous sommes déjà loin de la division classique des méningites en méningite de la base et méningite de la convexité. Cette dichotomie ne suffit plus à la clinique, qui peut, aujourd'hui, reconnaître *des* méningites de la convexité : méningite frontale gauche inférieure, aphasique ; méningite pariétale supérieure (du lobe paracentral) avec hémiplégie convulsive ou paralytique, sans compter les méningites avec manifestations délirantes, avec perversions sensitives, avec modifications thermiques, etc., etc., etc.

On peut dire, sans exagération comme sans ingratitude, que, malgré les travaux considérables de l'École française sur la méningite tuberculeuse et les encéphalites, beaucoup reste à faire au point de vue de la symptomatologie raisonnée, au point de vue de la physiologie pathologique.

Il faudra chercher chacun des points dont la lésion produit les phénomènes fonctionnels que la méningite développe et qui sont beaucoup moins sous la dépendance même de l'affection des méninges que sous celle du cerveau (Andral).

Il reste à trouver, par quelles lésions et dans quelles

parties de l'encéphale, s'engendre chacun des symptômes des trois périodes de la maladie.

Le champ d'exploration est immense, mais nul doute que, grâce aux données récentes de physiologie et aux descriptions minutieuses d'anatomie et de topographie cérébrales, on ne trouve, dans la fréquence même de la méningite, dans sa marche souvent rapide, dans son issue toujours fatale et dans ses lésions parfois circonscrites, toutes occasions de relever, sur la carte de l'écorce cérébrale, les positions stratégiques les plus importantes.

Quelques exemples : rotation de la tête et déviation des yeux (Chouppe) ; chute de la paupière (Grasset) ; sueurs limitées à une moitié de la face (Baréty, Soc. de biologie, 1871), etc., etc., pourraient montrer, qu'il n'est pas un symptôme que les hasards de la clinique n'arrivent à produire isolé et dont nous ne puissions, un jour ou l'autre, arriver à pénétrer la raison anatomique.

CHAPITRE IX

PARALYSIES CORTICALES PERMANENTES.

Dégénérations descendantes liées aux lésions corticales.

Un argument puissant, à ajouter, à ceux que viennent de faire valoir les faits cliniques en faveur du rôle fonctionnel des circonvolutions et de la subordination des troubles musculaires aux lésions corticales, devait être demandé aux dégénérations que ces lésions devaient, *a priori*, entraîner.

S'il est vrai, comme paraissent en témoigner les données expérimentales et l'ensemble des preuves cliniques que nous avons réunies, s'il est vrai, que les circonvolutions ne sont autre chose qu'une projection de fibres sensitives et motrices (Meynert) qu'un composé de fibres «représentant les sensations et les mouvements »(Jackson), qu'une sphère d'où partent une foule infinie de fibres rayonnées (Luys), on doit, consécutivement aux lésions des circonvolutions, observer des dégénérations semblables à celles qu'on sait succéder aux lésions des masses centrales (Turck, Charcot, Bouchard) ou des nerfs (Waller, Vulpian).

Les méningites tuberculeuses, toujours mortelles, ne pouvant fournir aucune réponse à cette question de physiologie pathologique, il fallait procéder par analogies et choisir, entre toutes les observations, celles qui, par la superficialité de leurs lésions se rapprochaient le plus de la méningite granuleuse. L'histoire de certains ramollissements corticaux répond par l'affirmative aux prévisions dictées par nos connaissances d'anatomie et de

physiologie pathologiques : il existe des dégénérations en rapport avec les lésions corticales. Ces dégénérations s'attestent, en clinique, par des contractures tardives et des paralysies permanentes occupant les seuls membres autrefois envahis par des convulsions ou des paralysies ; après la mort, par des lésions de sclérose qui intéressent soit la capsule interne, soit une de ses parties seulement, soit la capsule interne et une portion des ganglions, suivant la position et le volume des faisceaux corticaux lésés. Ces dégénérations fasciculaires se poursuivent dans le pédoncule, la protubérance, le bulbe et la moelle.

La dégénération est des plus nettes dans l'observation de M. Charcot rapportée par M. Lépine (1) comme un exemple d'incurabilité absolue d'une lésion corticale limitée, mais étendue :

Obs. XIII. Destruction totale (large plaque jaune) de la circonvolution pariétale ascendante ; partielle du lobule de l'insula, de la circonvolution frontale ascendante, des lobules pariétaux, supérieur et inférieur ; intégrité de la couche optique et du corps strié ; hémiplégie permanente, et dégénérations descendantes consécutives.

La nommée D..., agée de 74 ans (service de M. Charcot).

Hémiplégie droite complète, datant de six ans. Le début a été subit. La sensibilité est conservée partout ; l'intelligence et la mémoire sont bien conservées ; succombe à une affection intercurrente.

Autopsie. — L'hémisphère droit pèse 489 grammes, tandis que le gauche ne pèse que 415 grammes. Sur ce dernier, il existe une perte de substance large et profonde qui reproduit la direction du sillon de Rolando, et qui a détruit la circonvolution pariétale ascendante dans toute son étendue, ainsi que les trois digitations postérieures de l'insula de Reil. La troisième circonvolution frontale est saine ; la circonvolution frontale ascendante est amincie ;

(1) De la localisation dans les maladies cérébrales, th. d'agrégation 1875, p. 53.

le lobule pariétal supérieur et l'inférieur sont entamés dans leur partie antérieure (1).

La dépression s'étend en dedans jusqu'à la grande fente antéro-postérieure qui sépare les deux hémisphères.

L'altération consiste en une plaque jaune, vestige d'un ramollissement superficiel ; la plaque remplace la substance grise des circonvolutions affectées et ne s'étend pas au delà. Il est noté expressément entre autres que la couche optique et le corps strié sont tout à fait sains. Sous la plaque jaune on voit la distribution des fibres rayonnantes de la couronne de Reil.

Atrophie du côté droit de la protubérance.

Atrophie et dégénération de la pyramide antérieure du côté gauche.

C'est en rappelant ce fait que M. Charcot disait, dans son cours (2) sur les dégénérations secondaires :

« Les lésions de la substance grise corticale des hémisphères, lorsqu'elles sont très-superficielles, telles, par exemple, que le sont habituellement celles qui accompagnent les méningites, ne produisent pas la sclérose descendante.

« Au contraire, les lésions corticales, à la fois étendues en surface et en profondeur, c'est-à-dire intéressant en même temps la substance grise et la substance médullaire sous-jacente, ainsi qu'on les voit dans les cas de ramollissement ischémique, résultant par exemple de l'oblitération d'une branche volumineuse de l'artère sylvienne, ces lésions-là, dis-je, *alors même qu'il n'existe aucune participation des masses centrales*, déterminent, dans

(1) Voir la figure 4.

(2) Cours d'anatomie pathologique de la Faculté, 1875. Des localisations dans les maladies cérébrales.

Progrès médical, janvier 1876, n° 5, p. 67. Des dessins marquent la position occupée sur l'écorce par des ramollissements qui ont donné lieu à des dégénérations.

de certaines conditions, des scléroses consécutives aussi prononcées que celles qui dépendent d'une lésion des régions antérieures de la capsule interne. Ces scléroses descendantes corticales entraînent des hémiplégies permanentes : j'ai recueilli des observations des plus nettes à cet égard : pareils faits ont été vus par Turck et par M. Vulpian.

« Pour entraîner semblables conséquences, il est une condition capitale, relative au siége du foyer cortical, et qui mérite d'être relevée tout particulièrement. Il résulte, comme on le verra, de mes observations que les ramollissements superficiels (plaques jaunes) étendus, lorsqu'ils occupent soit le lobe occipital, soit les parties postérieures du lobe temporal ou encore le lobe sphénoïdal, soit enfin, les régions antérieures du lobe frontal, ne sont pas suivies de scléroses fasciculées consécutives, tandis qu'il est de règle que celles-ci surviennent, au contraire, lorsque le foyer intéresse les deux circonvolutions ascendantes (pariétale ascendante, frontale ascendante et les parties attenantes du lobe pariétal et du lobe frontal). Ce sont ces deux circonvolutions dont l'excitation donne, chez le singe, des mouvements dans le côté opposé du corps : ce sont ces mêmes circonvolutions qui renferment, en si grand nombre, les cellules géantes.

« En somme, le siége et l'étendue de la lésion paraissent être, dans l'espèce, les deux conditions fondamentales ; la nature de l'altération n'a pas d'influence marquée. Le siége et l'étendue voulus étant donnés, pourvu qu'il s'agisse d'une lésion destructive, c'est-à-dire capable d'interrompre le cours des fibres médullaires, la sclérose descendante devra s'ensuivre. Les foyers d'hémorrhagie et de ramollissement, les encéphalites simples ou syphi-

litiques occupent à cet égard à peu près le même rang. Il n'en est pas de même de certaines tumeurs qui, pendant une longue période de leur évolution, ne font que refouler et écarter les éléments médullaires sans en interrompre la continuité. C'est pourquoi elles peuvent se rencontrer, même dans les régions de l'écorce signalées plus haut comme des lieux d'élection, sans accompagnement de scléroses fasciculées consécutives. »

Plus d'une fois déjà, on a demandé la preuve du rôle fonctionnel de la substance corticale aux faits de dégénération des nerfs crâniens ou des pédoncules cérébaux.

C'est dans ce sens que la pathologie fournira des lumières à l'anatomie et à la physiologie, écrivait, en 1859, M. Gubler (1), à propos d'un fait d'infiltration plastique avec ramollissement du lobe moyen, lésion qui semble avoir commandé les altérations de l'étage inférieur d'un pédoncule cérébral.

Dans le même sens, M. Luys (2) invoque les dégénérations des ganglions consécutives aux lésions des régions périphériques du cerveau, pour montrer les connexions intimes qui unissent les premières aux secondes, pour montrer que la substance grise encéphalique représente bien la paroi d'une sphère d'où part une foule infinie de fibres rayonnées.

Les dégénérations, en rapport avec les lésions des

(1) Du ramollissement cérébral atrophique envisagé comme lésion consécutive à d'autres affections encéphaliques. (*Arch. génér. de méd.*, 1859, t. II, p. 33.)

(2) Luys, Système nerveux.

hémisphères, sont admises dans ces termes par M. Bouchard (1) :

« Certaines lésions de la périphérie de l'encéphale qui intéressent les couches profondes de la substance grise, qui les détruisent comme les plaques jaunes, qui entament même le tissu blanc sous-jacent, peuvent donner lieu à des dégénérations secondaires habituellement peu prononcées. »

Une observation des plus nettes à ce point de vue, est celle communiquée par M. Bouchard à la Société de Biologie, et que rapporte Trousseau (2).

Obs. XIV (résumée). — Hémiplégie gauche ; ramollissement des circonvolutions deuxième et troisième frontales et marginale antérieure ; dégénérations descendantes.

Chez une femme de 77 ans, Egris (Valentine), frappée trois mois auparavant d'hémiplégie gauche et morte de pneumonie, on trouva un ramollissement jaune très-étendu de la face interne du lobe frontal du côté droit, avec atrophie presque complète des circonvolutions. Ce ramollissement portait sur la circonvolution marginale antérieure, sur la deuxième et la troisième circonvolution frontales complètement détruites et sur la partie supérieure du lobule de l'insula (3).

Rien dans le corps strié, les couches optiques ou les ventricules. Pédoncule droit notablement plus petit que le gauche : protubérance aplatie du même côté, ainsi que la pyramide antérieure.

La partie supérieure de la moelle, seule examinée, présentait une diminution de volume de la partie latérale gauche, portant spécialement sur les faisceaux antéro-latéraux.

(1) Des dégénérations secondaires de la moelle épinière. *Arch. génér. de méd.*, 1866, p. 443, t. I.

(2) Clinique de l'Hôtel-Dieu. 2e édit., t. II, p. 604.

(3) Voir la figure 6.

Un fait du même genre est le suivant, de M. Vulpian (1) :

Obs. XV (résumée). — Hémiplégie ; contractures gauches ; destruction des circonvolutions frontale et marginale antérieure droites ; atrophie du pédoncule et de la protubérance à droite.

Chez une femme, qui, après deux attaques apoplectiques, avait présenté : de la paralysie avec atrophie et obtusion de la sensibilité des membres gauches, des douleurs vives et spontanées dans le bras et la jambe gauches, un peu de contracture du côté gauche de la face, des convulsions ; on trouva à l'autopsie : un vaste ramollissement des circonvolutions et une sclérose descendante considérable. Les parties détruites étaient : la moitié postérieure de la troisième circonvolution frontale, la moitié postérieure de la seconde et un point assez limité de la partie la plus postérieure de la première. De plus, la moitié postérieure de la circonvolution marginale antérieure était détruite, ainsi que plusieurs circonvolutions, à la partie moyenne du lobe pariétal ; enfin, sur l'hémisphère droit du cervelet, à la partie postérieure et inférieure, on trouvait également une dépression due à un ramollissement ancien. Sur le ramollissement de l'hémisphère, la matière cérébrale, adhérente à la pie-mère, était molle et jaunâtre, et ce ramollissement gagnait le ventricule latéral et entamait la partie antérieure et supérieure du corps strié.

On note, de plus, une atrophie très-notable avec teinte grise de la partie moyenne du pédoncule droit. Cette atrophie dessine à la face inférieure du pédoncule une bandelette grise de six millimètres de large.

La protubérance est aplatie du même côté. La pyramide antérieure du même côté est notablement atrophiée et présente une teinte grise uniforme. Cette teinte grise, à la partie inférieure, se limite à la partie interne de la pyramide et se termine en pointe au niveau de l'entrecroisement.

Une section faite au-dessous du bulbe montre que le faisceau gris a passé au-dessous de la moelle allongée et s'est logé dans la partie postérieure du faisceau latéral du côté opposé.

Il y a un foyer d'infiltration celluleuse dans le corps strié du côté gauche.

(1) Observat. X de la thèse de Poumeau. Du rôle de l'inflammation dans le ramollissement cérébral.

Si c'est là, comme le dit M. Poumeau, un bel exemple d'hémiplégie avec contracture permanente due à un ramollissement ancien, compliqué de dégénération descendante, nous pensons, qu'on doit chercher l'origine de celle-ci, non pas dans la lésion peu importante du corps strié seulement entamé, mais dans la vaste destruction des circonvolutions.

On peut même, croyons-nous, penser que, si le corps strié était entamé, cela tenait à ce qu'une partie du faisceau dégénéré le traversait.

En tout cas, on remarquera que le foyer d'infiltration celluleuse du corps strié gauche, n'a amené aucune dégénération descendante, et pourtant, à s'en tenir aux termes de l'observation, la lésion du ganglion gauche semble plus importante que celle du ganglion droit.

Il paraîtra de toute évidence, qu'une différence aussi nette dans les conséquences dégénératives implique une différence dans les lésions : cette différence existe dans l'étendue et le siége comparés des altérations ; sur l'hémisphère droit, le ramollissement a détruit en grande partie les régions motrices de la face et des membres du côté gauche ; dans l'hémisphère gauche, ramollissement simple et unique du corps strié. Cette observation montre un accord qu'on ne saurait trouver plus parfait entre les faits cliniques, les données expérimentales et les études poursuivies sur les dégénérations descendantes.

On ne peut dans ce cas qui établit la coïncidence d'une lésion du corps strié (si légère soit elle), et de la substance corticale, rapporter le travail dégénératif à l'influence du corps strié. On sait que les lésions *limitées* à la substance grise des masses cérébrales, à savoir : le

noyau lenticulaire, le noyau caudé, et enfin la couche optique ne produisent pas de scléroses consécutives (Charcot).

Du reste, cette interprétation ne pourrait se soutenir dans les cas où il est expressément dit que les ganglions étaient indemnes.

Dans l'observation suivante, due à M. Charcot, il est expressément dit que les ganglions étaient normaux.

Dans ces faits, il faut, de toute nécessité, rendre les circonvolutions responsables des phénomènes cliniques accusateurs des dégénérations : on trouvera dans l'important travail de M. Cotard (1) quelques faits qui nous paraissent à cet égard indiscutables.

Obs. XVI (Cotard : Étude sur l'atrophie partielle du cerveau, th. Paris, 1868, obs. 5, p. 21). — Paralysie, atrophie, contracture du bras gauche ; dépression des circonvolutions en arrière du sillon de Rolando ; diminution de l'hémisphère droit du cervelet.

C..... (Geneviève Charlotte), 71 ans, morte à la Salpêtrière le 23 février 1868.

Début. — Vers l'âge de 2 ans, petite vérole dont elle porte encore les traces. Soit pendant, soit immédiatement après cette petite vérole, elle aurait été prise de convulsions suivies de paralysie du membre supérieur gauche.

Etat mental. — Cette femme exerçait le métier de marchande des quatre-saisons. Elle était intelligente.

Etat des sens : Normal.

Etat de la face : Pas de déviation des traits ni de la langue.

Etat des membres : Membre supérieur gauche atrophié et contracturé ; l'avant-bras demi-fléchi sur le bras et incliné sur le bord cubital ; les doigts fléchis dans la paume de la main.

Le membre inférieur est raccourci et la malade marche difficilement ; mais ces accidents datent d'une fracture du col inférieur (il

(1) Etude sur l'atrophie partielle du cerveau, th. doctorat, 1868.

y a cinq ou six ans). Auparavant la malade marchait sans difficulté. Morte d'une bronchite.

Autopsie. — *Crâne.* Très-dur. Configuration normale.

Méninges. Nombreuses adhérences de la dure-mère. Pas d'adhérences de la pie-mère.

Cerveau. L'hémisphère droit paraît un peu plus petit que le gauche. En arrière de l'extrémité supérieure du sillon de Rolando existe une dépression étendue longitudinalement jusque dans le lobe occipital, et suivant la direction de la scissure interhémisphérique, présentant 5 centimètres de long sur 1 de large. Les circonvolutions y ont complètement disparu; le fond de la dépression est occupé par une substance brun jaunâtre assez molle et de consistance pulpeuse. Au microscope, cette substance paraît composée d'une grande quantité de granulations graisseuses et de corps granuleux provenant de la régression des éléments nerveux et d'une trame de substance conjonctive dont on aperçoit les nombreux noyaux. Corps strié et couche optique sains.

Poids de l'hémisphère droit.	475 gr.
Poids de l'hémisphère gauche sain.	540

Cervelet. L'hémisphère gauche pèse 5 grammes de plus que le droit.

Moelle. Pas d'atrophie.

L'observation suivante, communiquée par M. Charcot à M. Cotard, dans laquelle, malgré la destruction d'un grand nombre de circonvolutions, il n'est pas noté de dégénérations, ne prouve rien contre la presque fatalité de ces dernières, si on tient compte de ce fait, que la malade avait été frappée d'hémiplégie cinq semaines seulement avant la mort.

Obs. XVII (Cotard, loco citato, obs. III, p. 18). — Hémiplégie droite; perte de substance de plusieurs circonvolutions du lobe moyen.

Louise B..., entrée à la Salpêtrière le 18 juin 1862, morte le 19 octobre 1862, à l'âge de 52 ans.

Début. — Cette femme, aveugle depuis trois ans, aurait été frap-

pée, cinq semaines avant son entrée, de paralysie avec perte de parole.

Etat mental. — La malade paraît comprendre ce qu'on lui dit, on peut lui faire tirer la langue; mais, quand on essaie de la faire parler, elle remue les lèvres et répond avec un grognement tout à fait inintelligible. On ne l'a jamais entendu prononcer une seule parole. Lorsque ses parents venaient la voir, elle paraissait les reconnaître à la voix et répondait à leurs embrassements; quand on lui demandait si elle reconnaissait sa fille, elle faisait entendre un grognement et se mettait à pleurer.

Quand on l'interrogeait et qu'elle voulait répondre oui, elle faisait un grognement et souvent un signe de tête. Elle a toujours gâté : fèces et urines.

Etat de sens. — La cécité paraît complète, les pupilles sont dilatées, les milieux de l'œil troubles.

Etat de la face. — Très-légère déviation de la bouche à gauche, la langue n'est pas déviée.

Etat des membres et attitude. — Hémiphégie droite, décubitus dorsal un peu latéral droit. Membre supérieur droit étendu, plutôt flasque que raide ; l'avant-bras est en pronation, les doigts sont fléchis en crochet; si on veut les étendre, on éprouve une certaine résistance, et ils prennent de suite leur position habituelle. La cuisse droite est légèrement fléchie, la jambe fléchie à angle droit sur la cuisse; tout le membre inférieur repose sur sa face externe. On peut le redresser, mais cela paraît donner de la douleur à la malade. Les membres droits sont libres. Sensibilité conservée dans les membres paralysés

Accidents ultimes. — Le 21 septembre, rotation de la tête et des yeux à droite.

Le 1er octobre, raideur dans le coude gauche.

Le 15, raideur dans les deux membres du côté gauche, élévation de la température du bras droit. Eschare. Mort le 19.

Autopsie. — Le crâne enlevé, la dure-mère paraît déprimée, ridée, froncée au niveau des lobes antérieurs, surtout vers la partie latérale du lobe antérieur gauche.

Cerveau. — La dure-mère étant incisée, il s'écoule une grande quantité de liquide, et on constate que l'hémisphère gauche avait subi une perte de substance considérable, par suite de la destruction d'un grand nombre de circonvolutions.

Cette perte de substance comprenait :

1° La troisième circonvolution frontale en totalité;

2° La partie la plus inférieure des circonvolutions transversales ou marginales, antérieure ou postérieure;

3° La circonvolution marginale inférieure et l'insula en totalité; toutes les circonvolutions qui se voient dans la scissure de Sylvius étaient atrophiées;

4° La plus grande partie des circonvolutions de la face externe des lobes moyen et postérieur, à partir de la circonvolution transversale postérieure restée saine jusque vers l'extrémité postérieure de l'hémisphère.

Les parties où manquent les circonvolutions forment de larges plaques déprimées, d'un jaune ocreux, sur lesquelles se dessinent d'abondantes ramifications vasculaires; la pie-mère, sur les parties altérées, paraît froncée. Sous ces plaques jaunes, existe un ramollissement grisâtre occupant la substance blanche, mais ne s'étendant pas jusqu'au ventricule. Le corps strié est altéré dans la plus grande partie de son étendue; la queue et toute la portion externe sont ramollies, jaunâtres vers la surface ventriculaire, grisâtres vers l'insula.

Couche optique saine.

L'hémisphère droit est relativement sain. On y observe seulement un foyer de ramollissement occupant l'extrémité postérieure du lobe postérieur, du volume d'une noix, ne s'étendant pas jusqu'au ventricule, jaunâtre à la surface, grisâtre à l'intérieur. Au niveau de ce foyer, les circonvolutions n'ont pas encore subi l'atrophie qui existe du côté gauche.

Le corps strié et la couche optique sont sains.

Le cervelet, les pédoncules cérébraux, la protubérance et la moelle allongée ne présentent aucune altération appréciable. Pas d'atrophie de l'une ni de l'autre pyramide.

Artères du cerveau : athéromateuses. La sylvienne gauche, très-athéromateuse dans l'étendue de 1 centimètre, paraît à peu près oblitérée. Les ramifications artérielles, qui se rendent dans les parties ramollies, présentent çà et là de la dégénérescence athéromateuse sous forme de nœuds.

Un fait intéressant à plusieurs points de vue est l'ob-

servation suivante de la thèse (obs. 2, p. 17) de M. Durand-Fardel : on suit, sur les hémisphères, pas à pas, pour ainsi dire, l'histoire clinique de la malade : on y retrouve, à gauche, une dégénération notable en rapport, d'une part, avec l'hémiplégie infantile droite; d'autre part, avec la cicatrice jaune corticale, indice de lésions anciennes.

Obs. XVIII. (Obs II, p. 17.)

Phalaux, 75 ans, est depuis sa naissance, paralysée du côté droit : ses membres sont un peu atrophiés et le pied tourné en dedans.

Il y a deux ans, attaque qui a rendu complète, pour quelque temps, l'hémiplégie droite.

Il y a un an, seconde attaque suivie d'une hémiplégie gauche qui s'est dissipée complètement.

15 décembre, faciès sans expression : pas de déviation de la face. Parole difficile. Membres résolus.

Le 19. Contracture des bras.

Le 20. — du bras droit. Résolution du bras gauche.

Autopsie : Vers le tiers moyen de la convexité de l'hémisphère droit, la pie-mère est infiltrée de sang, au-dessus et dans l'intervalle de deux circonvolutions. Dans ce point, les méninges étant enlevées, on trouve, à la superficie des circonvolutions, plusieurs plaques à peu près de la largeur d'une pièce de 20 sous, pénétrant dans les anfractuosités, un peu saillantes, bien circonscrites, irrégulièrement arrondies, d'une couleur rouge plus ou moins foncée, violacées sur quelques-unes.

Au nombre de 8 ou 10, elles ne vont pas au delà de la substance corticale dont elles occupent toute l'épaisseur.

On trouve une cicatrice jaune sur une des circonvolutions de l'hémisphère gauche.

Atrophie de la pyramide antérieure gauche et aplatissement de la moitié gauche de la protubérance sans altération de couleur ni de consistance.

Cette dégénération de cause corticale, nous croyons la saisir, à son début, chez un petit malade, du service de M. Labric.

Cet enfant nous paraît avoir eu, au déclin d'une rougeole, une hémorrhagie méningée. Cette lésion, en tant qu'hémorrhagie, semble avoir été peu importante, puisque, en dehors des convulsions, la mère n'a noté ni paralysie ni contracture, mais il est très-probable que l'hémorrhagie a laissé derrière elle un de ces kystes bien décrits par Legendre (1), et qui aura produit un foyer de méningo-encéphalique. Ce kyste, dont on peut admettre l'existence, agit vraisemblablement chez notre malade par un mécanisme double :

1° Par compression limitée, d'où, l'hémiplégie faciale inférieure droite ;

2° Par irritation circonscrite, laquelle produit les troubles moteurs qui amenèrent l'enfant à l'hôpital.

Cette interprétation nous apparaît, comme donnant d'une façon satifaisante, raison des symptômes et de leur enchaînement.

L'aphasie succédant à des convulsions, l'absence de troubles paralytiques, la réapparition de phénomènes convulsifs limités, font songer à une hémorrhagie méningée, l'hémorrhagie cérébrale et le ramollissement étant une rareté chez l'enfant. Nous avons dit que l'absence de troubles moteurs pendant un certain temps forçait, du reste, d'abandonner ces deux diagnostics pour se rallier à l'idée d'un travail inflammatoire se formant à la longue.

(1) Recherches anatomo-pathologiques et cliniques sur quelques maladies de l'enfance, p. 120.

Ce foyer de méningo-encéphalite (quelle que soit, en somme, son origine) nous le croyons situé dans la région fronto-pariétale gauche : la dégénération attestée, d'abord par les spasmes des seuls membres droits, puis par la contracture du coude et de la jambe (celle-ci aboutissant à un commencement de varus), semble pleinement autoriser notre diagnostic.

Obs. XIX (Observation personnelle, résumée). — Fièvre éruptive ; convulsions ; aphasie ; nouvelles convulsions ; retour à la santé ; certain degré de flexion et de rotation de la tête à gauche ; mouvements incessants des membres droits ; hémiplégie incomplète et contractures légères du côté droit.

Pajot (Georges), 2 ans et demi, né à Paris, entré le 14 mai 1875 aux Enfants-Malades, service de M. Labric, pour un tremblement limité au côté droit du corps.

G... a été nourri au sein par sa mère pendant 17 mois ; à vingt mois, scarlatine avec angine puis rougeole. G... était en convalescence quand, « un jour (nous raconte sa mère, très-intelligente), il poussa des cris féroces, renversa la tête en arrière, perdit connaissance, et fut pris de raideur dans tout le corps. »

Pendant cette attaque, qui aurait duré quelques secondes seulement, l'enfant ne se serait pas mordu la langue, n'aurait pas écumé et n'aurait laissé allé ni les urines ni les matières fécales.

L'attaque passée, l'enfant remue les quatre membres; la seule chose que remarque la mère, c'est que l'enfant, qui commençait à parler, qui disait très-distinctement, papa, maman, bébé « ne prononçait plus aucun de ces mots : ce qu'il disait n'était plus des paroles. »

Pendant les vingt jours qui suivirent, G..., en même temps qu'il continuait à ne plus parler aurait eu, une fois par vingt-quatre heures et seulement tous les trois ou quatre jours, des convulsions cloniques ou toniques sans qu'on pût démêler la cause qui leur donnait naissance.

La crise durait fort longtemps, mais, une fois éteinte, ne se reproduisait jamais le même jour.

Sauf une certaine hébétude qui inquiète un peu la mère, rien à noter chez l'enfant qui se sert de ses quatre membres, dort, mange et digère bien; aussi prête-t-on peu d'attention aux convulsions qu'on met sur le compte de la rougeole et de la dentition.

Bientôt, les attaques disparaissent, l'enfant recommence à dire distinctement les quelques mots qu'il prononçait avant les convulsions et se développe sans incident.

Au commencement d'avril 1875 (10 mois après la première convulsion), panaris du pouce droit qui a déformé la phalangine.

Vers le 25 du même mois, sans fièvre, sans vomissement, G..., un peu lourd et somnolent est pris de mouvements incessants dans tout le côté droit.

« Ces tremblements sont plus forts quand l'enfant s'agite, quand il pleure ; diminuent notablement quand il est calme et semblent se borner au côté droit de la face quand il dort. »

Les mouvement du membre inférieur rendent la marche un peu difficile, mais l'enfant vient à pied à l'hôpital.

Si la mère demande une consultation, c'est surtout parce que le matin même, son fils a été, au réveil, pris « d'une grande convulsion qui l'a tenu raide et comme mort pendant plusieurs minutes.»

L'enfant est admis, salle St-Jean, et examiné dans son lit :

Quand G... est calme, rien d'anormal dans la face, mais, dès qu'il pleure, rit ou tire la langue, la commissure labiale gauche est manifestement déviée à gauche : sillon naso-labial gauche très-accusé.

Rien autre chose à la face : le front se fronce bien, les yeux se ferment également : rien à l'isthme du gosier.

Le bras droit est collé contre la paroi thoracique, l'avant-bras, en pronation, est à angle droit sur le bras, le pouce en flexion dans la main, les doigts en flexion incomplète sur le pouce. Toute la main est agitée, tantôt de mouvements en masse aboutissant à la flexion et à l'extension rapide sur l'avant-bras, tantôt de petits mouvements de circumduction incomplète. Tantôt, les spasmes sont plus étendus et la position des parties est telle que le mouvement ne peut être mieux comparé qu'a celui d'une dévote faisant : *mea culpa.*

Si on écarte le bras du tronc, de façon que le coude ne le touche plus, les mouvements deviennent plus amples, plus rapides et le membre supérieur tout entier est agité sans rhythme défini,

mais, assez fortement, pour que le tronc et l'extrémité céphalique se trouvent secoués.

Le doigts sont facilement et sans douleur mis en extension, mais reprennent assez vite la position fléchie, il n'y a certainement pas rétraction des fléchisseurs et il ne paraît pas y avoir de contracture. La supination de l'avant-bras et son extension sur le bras sont faciles mais douloureuses, il semble qu'il y ait une légère contracture.

Le membre inférieur droit est sans roideur, on peut lui imprimer sans difficulté et sans douleurs tous les mouvements.

On voit le pied, porté légèrement dans la position d'un varus (les orteils sont demi-fléchis et serrés les uns contre les autres), animé de mouvements de pédale, c'est-à-dire que le pied est mis alternativement en flexion et en extension sur la jambe avec légère tendance à l'adduction.

Par intervalles, ces mouvements deviennent plus rapides et plus amples, et s'accompagnent de mouvements alternatifs de flexion et d'extension de la jambe sur la cuisse, et de la cuisse sur le bassin; par moments, les mouvements du membre droit sont assez violents pour remuer le bassin et par suite secouer le membre gauche.

Ces divers mouvements (main, membre supérieur et membre inférieur) augmentent d'une façon sensible quand l'enfant s'agite, quand il crie ou qu'il se sert de ses membres: fréquemment, les mouvements sont assez amples pour remuer tout le corps et faire grincer le sommier du lit.

La position constante de la tête (que l'enfant soit couché, assis ou levé) est un certain degré de flexion avec légère rotation de la face à gauche : cette disposition semble résulter d'un certain degré de contracture du sterno-cléido-mastoïdien droit dont le bord est senti comme une corde légèrement tendue. La contracture n'est pas telle qu'on ne puisse imprimer à la tête des mouvements complets de rotation et d'extension, mais ces mouvements sont désagréables au malade.

Aucun mouvement anormal dans les membres gauches.

Dans les quatre membres, la sensibilité (dans tous ses modes) est intacte, le volume parfaitement symétrique.

Chaque fois que l'enfant, pour manger ou jouer, se sert de son bras, chaque fois qu'il s'agite, les mouvements deviennent

plus rapides et plus amples, mais, en prenant toujours le même type : alternatives de flexion et d'extension.

Pendant la marche, les mouvements augmentent également ; l'enfant, en marchant, rappelle à la fois l'allure du choréique et celle de l'hémiplégique; la marche ne paraît pas douloureuse et pourtant l'enfant préfère rester au lit.

Etat général bon : apyréxie complète ; durant les six jours que G... passe dans le service, les mouvements restent tels que nous les avons décrits, rien à noter de particulier, si ce n'est que, de temps en temps, sans cause apparente, l'enfant se met à crier comme s'il était pris de douleurs vives : à ce moment, sa figure se contracte et l'hémiplégie faciale inférieure s'accuse d'avantage.

On ne peut savoir où l'enfant souffre, l'examen de la tête, l'examen des membres, la pression exercée sur les différents troncs nerveux ne déterminent pas de douleurs et ne provoquent pas de pleurs.

Au dire de la fille de salle, durant la veille, les mouvements prennent par moments, sans cause appréciable, une intensité considérable.

Durant le sommeil, les mouvements diminuent sans cesser complètement.

Traitement : Julep avec bromure de potassium. 2 grammes.

20 mai. L'enfant est repris par les parents : les mouvements sont peut-être un peu moins étendus, la marche est plus facile.

En février 1876, nous revoyons l'enfant chez sa mère.

Paralysie faciale droite inférieure. Contracture légère du bras droit collé contre le thorax : avant-bras et doigts un peu fléchis, difficiles à étendre. Tendance de la pointe du pied droit à se porter en dedans et à toucher à chaque pas le talon gauche ce qui amène des chutes très-fréquentes. Faiblesse du côté droit dont le développement paraît égal à celui des membres gauches.

L'enfant ne parle plus; sa mère seule sait comprendre ses désirs qu'il manifeste fréquemment avec colère, « il tourne à l'idiot et au méchant. » Etat général bon : grand appétit, digestions faciles.

La discussion diagnostique à laquelle nous nous sommes livré avant de rapporter notre observation nous semble établir la relation qui unit les scléroses descen-

dantes aux lésions des parties périphériques, à certaines atrophies cérébrales partielles, dont une des causes fréquentes paraît être l'hémorrhagie méningée. Cette affection ne se retrouve-t elle pas, sous forme de convulsions, dans l'histoire de la plupart des atrophies cérébrales ?

Un fait encore qui pourrait être rapproché de ces derniers, est celui de la malade de Carl Stark (obs. LIX, p. 175,) chez laquelle, on trouva une dégénération double : il n'y avait pas de lésions centrales, mais compression avec atrophie des circonvolutions frontales supérieures et marginale antérieure.

Même concordance dans l'observation de M. Prevost.

Obs. XX (Cotard, loco citato, obs. IV p. 20). — Ancienne hémiplégie gauche ; membre supérieur gauche contracturé ; atrophie et ramollissement de plusieurs circonvolutions frontales et pariétales ; atrophie du pédoncule et de la protubérance.

Q..., 58 ans, admise à la Salpêtrière en 1863, morte le 18 juillet 1865.

Début. — Cette femme est hémiplégique depuis vingt ans ; depuis trois mois, elle ne peut plus marcher, elle est gâteuse.

Etat mental. — L'intelligence est très-affaiblie. Tendance au rire. La malade articule difficilement, mais ne paraît pas avoir de peine à trouver les mots.

Etat des membres. — Hémiplégie gauche. Membre supérieur gauche contracturé. Avant-bras fléchi à angle droit, poignet légèrement fléchi, poing presque fermé.

Pas de contracture du membre inférieur. Sensibilité conservée.

Autopsie. — *Cerveau.* — Artères de la base athéromateuses.

La terminaison de la carotide droite présente une atrophie remarquable ; elle offre à peine les deux tiers du volume normal ; son calibre est oblitéré par un caillot qui se prolonge dans la sylvienne ; plusieurs autres artères sont à demi oblitérées par des

dépôts athéromateux, en particulier celles qui se rendent au cervelet.

Tout le lobe frontal droit est atrophié et présente plusieurs foyers de ramollissement jaune : 1° à la partie antérieure de la première circonvolution ; 2° à la partie postérieure de cette même circonvolution (le ramollissement paraît plus récent dans ce point, quoique jaunâtre) ; 3° à la partie la plus interne des circonvolutions marginales; il existe en ce point une perte de substance de 5 centimètres de longueur sur 2 où 3 de largeur ; les circonvolutions y sont presque détruites, ratatinées, séparées par des interstices jaunâtres; 4° à la partie interne et antérieure du lobe occipital. Corps strié droit atrophié. La couche optique a conservé son volume normal. Pas de lésion apparente à la coupe.

Cervelet. — L'hémisphère gauche est atrophié.

Isthme. — Atrophie du pédoncule cérébral droit, dont le volume est réduit de moitié, et qui présente une coloration grisâtre. La moitié droite de la protubérance est affaissée. La pyramide droite est atrophiée et grise.

Moelle non examinée.

L'analyse de ces faits, prouve qu'on est autorisé à conclure, que paralysies permanentes et dégénérations, s'accordent avec les résultats expérimentaux pour donner raison aux anatomistes qui voient dans la substance corticale « l'origine et l'aboutissant de tous les nerfs. »

A ce point de vue, on peut dire la pathologie humaine pleine de promesses, car elle pourra démêler, et la position et la personnalité des faisceaux nerveux intra-hémisphériques qui défient l'anatomie la plus fine.

Ne sont-ce pas ces dégénérations qui conduisent à admettre (1) « à titre d'hypothèse très-vraisemblable, l'existence *de fibres pédonculaires directes*, c'est-à-dire, qui, après leur issue du pied du pédoncule, traverseraient la capsule

(1) Charcot. Cours de la Faculté, 1875. *Progrès médical*, 1876, n. 5, p. 69.

interne sans entrer dans les noyaux gris des masses centrales, et ne s'arrêteraient, par conséquent, que dans la substance grise corticale. »

Intéressantes pour l'anatomiste, ces lésions volumineuses de faisceaux irradiés de circonvolutions au pédoncule prennent, en physiologie pathologique, une importance capitale, en ce sens qu'elles produisent la synthèse des rapports qui unissent :

1° Les nerfs des muscles aux circonvolutions ;

2° Les troubles moteurs aux excitations et aux lésions des centres corticaux.

A ce point de vue, la clinique, en nous décélant les contractures tardives, l'anatomie pathologique, en nous montrant les dégénérations fasciculaires corticales, s'accordent pleinement avec les autopsies précoces pour établir *les personnalités fonctionnelles* de l'écorce cérébrale et permettre d'expliquer, dans la généralité des cas au moins, les troubles moteurs par des actions locales et directes.

CHAPITRE X.

PHYSIOLOGIE PATHOLOGIQUE.

Etant donnée l'excitabilité corticale, étant admise l'attribution fonctionnelle des circonvolutions, étant connues les lésions relevées dans les observations, lésions identiques comme siége, variables de nature et d'intensité, par quel procédé instrumental, est mise en jeu ou supprimée l'excitabilité des régions motrices pour aboutir aux convulsions ou aux paralysies partielles ?

Cette excitabilité est provoquée directement, sur place, tout l'indique, depuis les expérimentations qui reproduisent à volonté, étendus ou limités, les troubles moteurs observés en pathologie, jusqu'à la circonscription des convulsions, étroite ou étendue, suivant l'envahissement des lésions.

Mais, si la constatation d'un symptôme isolé conduit à l'idée d'une excitation limitée, rendue possible par ce fait anatomique que tout nerf aboutit aux circonvolutions (Meynert, Jackson), comment s'engendrent les excitations ? Quel est l'intermédiaire entre une tumeur, entre la méningo-encéphalique tuberculeuse, entre les lésions des ramollissements superficiels, des apoplexies capillaires, etc., etc., et le trouble fonctionnel ?

A l'état physiologique, les manifestations motrices ou sensitives ont leurs raisons d'être dans l'activité fonctionnelle des centres nerveux, laquelle est entretenue par la nutrition normale de leurs éléments.

Cette activité nerveuse, comme l'activité musculaire,

peut être mise en jeu, soit directement, soit par les modifications circulatoires.

Certes, on peut admettre que des granulations, des exsudats, une tumeur, une esquille osseuse, en rapport avec certaines des circonvolutions, éveillent mécaniquement, par action de contact, l'activité cérébrale, comme le font les électrodes dans les expériences ; mais, dans ces cas mêmes, ne pourrait-on pas invoquer un intermédiaire entre l'agent matériel et les territoires cellulaires?

Il se peut que les excitations, en apparence les plus immédiates, n'agissent qu'au travers de modifications de circulation comme tendent à le démontrer les expériences de Ferrier.

Le physiologiste anglais dit, à ce propos, après avoir constaté dans toutes ses expériences l'hyperémie cérébrale :

« L'activité physiologique du cerveau, comme celle de toutes les autres parties du corps, s'accompagne d'un afflux plus grand de liquide sanguin : l'excitation électrique (quoiqu'elle puisse agir autrement sur les cellules nerveuses), développe en un point, ou dans toute l'étendue des hémisphères cérébraux, cette hyperémie physiologique qu'on rencontre dans tous les organes en activité physiologique.

C'est donc la circulation fonctionnelle qui (semblable au nerf, excitant physiologique naturel du muscle) met en œuvre l'activité des centres nerveux. C'est dans les variations de l'hypérémie fonctionnelle qu'on doit chercher la cause instrumentale des convulsions.

Quoiqu'elle ne puisse tout expliquer, comme on le

verra dans un instant, la congestion tient une place considérable dans certains phénomènes convulsifs, dans les convulsions infantiles, par exemple.

La congestion rend compte de la fréquence de convulsions épileptiformes dans les fièvres éruptives, dans la dentition et dans toutes les maladies où la circulation en retour se fait mal, comme dans les accès de coqueluche ou dans les pneumonies.

On ne doit point oublier, que, dans les pneumonies (1) et dans les fièvres éruptives, à la congestion cérébrale vient s'ajouter la température élevée du sang. West (2) insiste beaucoup sur la valeur de cet élément surajouté : il est évident, que des modifications histochimiques anormales doivent se produire dans les cellules motrices, pénétrées par un sang modifié dans sa température et dans sa constitution.

Un fait important sur lequel sont d'accord tous les cliniciens, c'est que, dans ces cas de congestion encéphalique franche, les convulsions sont, le plus souvent, des convulsions cloniques, généralisées, épileptiformes, survenant brusquement et disparaissant de même sans rien laisser après elles.

La brusquerie du début, la diffusion du symptôme, sa cessation rapide, tout indique qu'il y a excitation fonc-

(1) Les convulsions sont si communes dans les pneumonies du sommet, que M. Roger dit qu'il appellerait volontiers ces dernières pneumonies cérébrales, in Recherches cliniques sur les maladies de l'enfance, t. I, p. 145.

(2) Leçons sur les maladies des enfantes, traduites par M. Archambault, 1875, p. 51.

tionnelle, et que celle-ci a porté, d'une façon égale, s'est diffusée sur tout l'organe.

A ces convulsions des fièvres, doivent être opposées celles des méningo-encéphalites, des ramollissements, qui, moins soudaines, annoncées *par des fourmillements*, *par des tremblements des extrémités*, incomplètes et partielles, puis complètes et extensives, laissent après elles soit de la *contracture*, *soit des paralysies*, lesquelles témoignent d'une action moins étendue en surface, mais plus profonde, plus intense et plus fixe.

Ces convulsions, vraiment symptomatiques de lésions encéphaliques, relèvent soit de congestions limitées, soit d'anémies circonscrites, soit enfin d'altérations inflammatoires ou nécrobiotiques.

Cette similitude paradoxale, relevée dans les observations, entre la symptomatologie de la congestion et de l'anémie cérébrales s'explique, si l'on songe que ni l'une ni l'autre n'apporte aux éléments nerveux une nutrition complète et normale. Toute circulation, par cela seul qu'elle est intense, n'est point efficace, et on aurait tort de chercher une relation directe entre l'intensité de l'irrigation encéphalique et l'activité fonctionnelle des centres.

L'encéphale peut se trouver aussi mal d'une hyperémie que d'une anémie : dans les deux cas, les éléments mal irrigués ont une activité fonctionnelle anormale, laquelle se manifestera sous des formes diverses. Celles-ci varieront avec l'individualité des éléments malades, et avec les modifications qu'ils auront subies.

Si on se met en garde contre la tendance assez naturelle, qui consiste à voir un rapport entre l'intensité

d'un symptôme et la vitalité d'un organe, on comprend que des territoires cellulaires, déviés dans leur activité fonctionnelle, puissent produire des manifestations aussi intenses et bruyantes que les convulsions cloniques ou toniques. N'est-ce pas, après un fonctionnement exagéré du muscle, alors que sa nutrition faiblit, qu'apparaît la contracture?

On s'explique, dès lors, comment l'anémie, au même titre que la congestion, peut augmenter ou dévier l'excitabilité des centres nerveux.

Ces troubles circulatoires des centres auxquels nous croyons pouvoir demander raison des troubles moteurs, sont-ils directs ou réflexes, prennent-ils leur raison d'être dans des phénomènes mécaniques, dans une oblitération de vaisseau (thrombose), par exemple, dans un affaissement artériel (rameaux sylviens engaînés dans des exsudats), ou bien relèvent-ils de troubles vaso-moteurs? Ces deux causes doivent être admises; elles peuvent se présenter isolées, et s'observent telles, témoins les cas de ramollissements séniles, mais elles peuvent aussi s'ajouter, et une action vaso-motrice peut commander des ischémies et des congestions momentanées.

La première idée qu'impose l'observation des malades, c'est qu'il doit se faire, dans la circulation intra-encéphalique, des troubles fugaces, d'origine nerveuse, analogues à ceux qu'on voit se produire à la face. Pour ne parler que de la méningite tuberculeuse, tous les médecins d'enfants savent que rien ne permet mieux d'annoncer les convulsions que ces alternatives de rougeur et de pâleur, qui se montrent à la fin de la seconde période de la maladie. Ces hyperémies et ces ischémies passagères,

dues à l'excitation ou à la paralysie des régions des centres nerveux, d'où émergent les vaso-moteurs de la face, prouvent évidemment qu'il y a lésion encéphalique : à ce point de vue, elles pourront elles-mêmes fournir le moyen de déterminer, par des lésions mises en regard d'une symptomatologie précise, le centre vaso-moteur de la tête.

Ce que nous disons des modifications circulatoires de la face s'applique de tous points à l'irrigation cérébrale, si bien, qu'aux cas où les troubles vaso-moteurs existe raient, on devrait les considérer *comme étant le fait de la déviation fonctionnelle des centres mêmes, plutôt que la cause de celle-ci.*

Sans rejeter les troubles circulatoires cérébraux commandés par l'excitation ou la paralysie des vaso-moteurs encéphaliques, le principal rôle semble appartenir aux troubles directs, histochimiques des éléments anatomiques ou mécaniques des territoires vasculaires. C'est ici que sont parfaitement de mise les réserves formulées par M. Vulpian (1) au sujet de la part qui revient à la contraction des vaisseaux dans les attaques épileptiques.

Les troubles mécaniques circulatoires qui semblent dominer toute la scène, prennent, soit dans l'état géné-

(1) Pourquoi, d'ailleurs vouloir absolument que la contraction des vaisseaux joue un rôle aussi important dans l'attaque d'épilepsie ? N'est-on pas en droit de supposer que les éléments anatomiques des diverses parties de l'encéphale, qui entrent en jeu dans cette attaque, peuvent être modifiés directement par des irritations spéciales, provenant de la périphérie ou des centres nerveux eux-mêmes ? Pour moi, je suis très-porté à croire qu'il en est ainsi.

Leçons sur l'appareil vaso-moteur, t. I, p. 134.

ral (fièvre intense) soit, et surtout, dans les lésions pie-mériennes toutes les conditions possibles de développement.

De ces conditions mêmes, essentiellement variables et fugaces (dilatations ou resserrements vasculaires d'origine nerveuse : thromboses ou embolies préparées par l'état du système vasculaire ; engaînement artériel par des exsudats ; périartérite tuberculeuse, etc., etc.), résultera l'ensemble symptomatique qui caractérise si bien les convulsions et les paralysies corticales. Suivant que la thrombose sera complète ou incomplète, fixe ou passagère, suivant que l'œdème collatéral sera intense ou léger, suivant que des voies anastomotiques s'ouvriront ou feront défaut, suivant qu'un ramollissement ira s'étendant, apparaîtront des troubles convulsifs, parétiques ou paralytiques incomplets ou absolus, fugaces ou permanents, intenses ou légers, progressifs ou rétrogrades.

L'expérimentation nous fournit sur ce sujet des renseignements précieux; elle nous apprend (1), qu'en général, au moment où se produit l'ictus embolique, surviennent des convulsions : celles-ci sont bien dues à un trouble apporté dans la nutrition, à *une déviation de la fonction*, et non à la suppression subite et radicale de l'irrigation des centres moteurs, car, dans ce dernier cas, on observerait, avec la suppression de l'organe, celle de la fonction, on noterait des troubles paralytiques.

Ces expérimentations nous apprennent encore, qu'au trouble ischémique survenu dans un territoire vasculaire, succède une fluxion collatérale qui s'établit au pourtour de la partie anémiée.

(1) Prevost et Cotard. Etudes physiologiques et pathologiques sur le ramollissement cérébral.

Cette fluxion ne se produit-elle pas dans les méningo-encéphalites, dans les ramollissements, chaque fois que la circulation est ou supprimée ou entravée dans un point, et ne constitue-t-elle pas, par le fait, une congestion locale : celle-ci deviendra tantôt l'hyperémie fonctionnelle dont parle Ferrier, tantôt une hyperémie irritative, qui aboutira à des lésions inflammatoires.

La preuve de ces congestions locales nous est fréquemment fournie dans les autopsies par les foyers d'apoplexie capillaire qu'on trouve, d'ordinaire, dans les points où les exsudats n'ont pas été assez épais pour que l'apport du sang fût complètement empêché. De cette congestion ou de cette irritation, résulteront, suivant les zones intéressées, tantôt du délire, tantôt de l'hyperesthésie, tantôt des troubles moteurs.

Pourquoi le plus souvent, ainsi que l'indique la généralité des auteurs, la perte du mouvement dans la méningite tuberculeuse est-elle observée avant la perte de la sensibilité? La raison de cet enchaînement n'est-elle pas dans ce fait, que, c'est en suivant les branches sylviennes que la méningo-encéphalite gagne les régions pariétales (motrices), pour de là s'étendre aux lobes occipitaux?

Ce que nous avons dit des ischémies et des congestions circonscrites des méningo-encéphalites, notamment de la méningite tuberculeuse, fait comprendre pourquoi, dans cette dernière maladie, les convulsions sont d'ordinaire limitées. Ici, les conditions anatomiques s'opposent à une diffusion de la congestion : les voies vasculaires ne sont plus largement ouvertes comme dans les pyrexies, où la congestion, libre de se répartir égale-

ment sur les hémisphères, provoque et du délire et des phénomènes convulsifs épileptiformes. On saisit, dès lors, pourquoi les convulsions sont d'autant moins étendues, que les désordres anatomiques sont plus intenses, et que la fièvre cérébrale arrive à la troisième période.

Dans le cas, au contraire, où il y a plutôt granulie méningée que méningite granuleuse, les voies sont libres encore pour une congestion facile, et les conditions se trouvent réunies pour que l'excitation cérébrale donne tous ses effets.

Pour ce qui est des convulsions générales se produisant, soit dans la méningite tuberculeuse, soit dans le cas de tumeurs ou d'abcès, alors que les lésions dominantes ou parfaitement limitées dans un point de l'encéphale, sont là pour attester le lieu même de l'excitation, leur explication peut être demandée aux expériences de Ferrier, qui, comme on le sait, obtient des mouvements limités ou étendus, en augmentant de durée et d'intensité l'excitation électrique portée et maintenue sur un seul point moteur.

Dans ce cas, tout en impressionnant un point parfaitement défini, l'excitation aboutit à des mouvements d'ensemble, à de véritables convulsions épileptiformes. Cette généralisation d'effets est tellement nette, qu'on avait voulu voir, dans les mouvements étendus, provoqués par une excitation locale, le fait d'une diffusion de l'excitation, et que, s'appuyant sur cette généralisation même, on avait cherché à dénier aux circonvolutions toute individualité fonctionnelle. On sait que les expériences les plus récentes ont montré (1) cette interprétation inad-

(1) *Archives de physiologie.* Mai 1875, Carville et Duret.

missible et ont nettement établi l'individualité des centres corticaux.

Si, alors que l'excitation première porte sur un seul point moteur (excitation due au contact d'un électrode, d'une tumeur ou à la présence d'un foyer d'encéphalite), les manifestations convulsives s'étendent, cela peut tenir, ou, à ce que les modifications physiques et histochimiques des éléments cellulaires du centre irrité gagnent les éléments cellulaires contigus, ou, à ce que l'activité fonctionnelle d'un centre devient un élément d'excitation pour son voisin, ou enfin, à ce que celle-ci se propage par les voies commissurales qui doivent unir entre eux les divers centres, pour assurer, à l'état normal, la synergie de nos mouvements.

Encore, ces troubles moteurs généralisés, tout certains qu'ils soient, dans quelques cas de tumeur, par exemple, auraient, croyons-nous, moins de fréquence qu'on ne pense, si on tenait compte des faits dans lesquels, à côté d'une lésion circonscrite et intense, ont pu exister d'autres altérations que leur petit volume ou leur position moins superficielle n'ont pas fait remarquer.

En tout cas, ce qui, même pour le fait de convulsions généralisées, conduit à ne pas rejeter l'excitation fonctionnelle directe et locale, c'est cette considération que les convulsions n'éclatent pas et ne généralisent pas d'emblée comme dans le mal comitial.

Une analyse attentive montre, que l'accès se fixe sur un membre, puis sur un côté du corps, avant de devenir totale, si bien, qu'au milieu même d'une attaque épileptiforme, on arrive à démêler les traits d'une attaque d'épilepsie hémiplégique.

Si l'excitation expérimentale a pu produire et les mouments et les convulsions, elle a produit aussi les contractures : Ferrier a fait succéder celle-ci aux convulsions cloniques par une excitation intense et prolongée.

Il y a là encore, un parallélisme assez étroit entre la physiologie expérimentale et la pathologie humaine, qui note la contracture, dans les cas où une excitation fonctionnelle devient assez prolongée et assez intense, pour aboutir à une irritation des éléments anatomiques.

Le type clinique et anatomique de la contracture nous est offert par les lésions de l'encéphalite dans laquelle, on le sait, les convulsions toniques l'emportent de beaucoup sur les cloniques. C'est pourquoi, toutes les observations nous montrent la contracture prédominant d'autant plus sur les spasmes cloniques, que l'élément méningo-encéphalite l'emporte sur l'élément granulie ou tumeur. Là, où domine l'excitation fonctionnelle (congestions cérébrales, granulies méningées, tumeurs cérébrales) apparaissent les phénomènes cloniques limités ou généralisés, là, au contraire, où prévaut l'irritation nutritive, domineront les contractures étendues ou bornées, suivant l'intensité en surface des lésions.

Au reste, ce qui tendrait, *a priori*, à faire admettre que les troubles moteurs actifs (convulsions cloniques et toniques) relèvent de deux procédés instrumentaux différents, c'est qu'ils n'apparaissent pas dans un ordre indifférent, ni ne se montrent pas dans des conditions pathologiques semblables.

La notion de l'excitation et de l'irritation des centres moteurs nous explique ces nuances symptomatiques, qui semblaient échapper à toute interprétation anatomique

satisfaisante. On comprend, dès lors, pourquoi le volume et la confluence de granulations rapprocheront, au point de vue symptomatique, certaines méningites tuberculeuses des tubercules du cerveau et des tumeurs méningées.

Dans les trois cas, ce qui dominera, ce sont les phénomènes d'excitation fonctionnelle; dans les trois cas, surviendront des convulsions cloniques, variables dans leur intensité, depuis les mouvements bornés à un membre jusqu'à l'attaque épileptiforme.

Dans le cas, au contraire, où l'inflammation prédominera sur les granulations ou les tumeurs, dans les cas où celles-ci susciteront une réaction inflammatoire , la symptomatologie sera celle de la méningo-encéphalite, alors, apparaîtra la contracture limitée, puis étendue; puis, à la contracture succédera la paralysie partielle et progressive. On comprend maintenant pourquoi, comme en témoignent les faits, les convulsions généralisées au début d'une méningite indiquent l'existence de tubercules cérébraux (Rilliet et Barthez), pourquoi les contractures sont moins fréquentes dans les tubercules des méninges (Archambault) que les convulsions cloniques. On saisit pourquoi, d'ordinaire, les convulsions des tumeurs cérébrales sont de véritables attaques d'épilepsie symptomatique, pourquoi les méningo-encéphalites, quelles que soient, du reste, leur cause et leur nature, s'accompagnent surtout de contractures partielles au début, extensives dans la suite.

On s'explique enfin, la raison de cette distinction importante établie par les cliniciens entre les convulsions bruyantes, épileptiformes du commencement, et les con-

vulsions plus calmes, plus fixes et plus limitées de la fin d'une maladie; les premières (Bouchut), en général, peu inquiétantes (excitation fonctionnelle), les secondes, toujours de fâcheux augure (lésions fonctionnelles). (1).

La marche et la succession des troubles convulsifs sont bien faites encore pour décéler leur physiologie pathologique. Si les observations montrent que l'excitation fonctionnelle peut, de proche en proche, comme une traînée de poudre, gagner les différents centres moteurs, elles montrent aussi qu'il n'en est plus de même de l'irritation nutritive. Celle-ci se cantonne dans le point où l'enferment les lésions, et, si elle grandit, elle se propage sur place, par continuité de tissu sans s'étendre jamais aux membres du côté opposé : le propre des contractures corticales, c'est de se montrer et de rester dissociées et partielles d'une façon plus constante encore que les convulsions cloniques. A ce point de vue, on peut dire que la personnalité des centres fonctionnels apparaît d'une façon plus saisissante dans les contractures que dans les convulsions cloniques, dont l'étendue pourrait, dans certains cas, masquer la dissociation.

Encore mieux que les contractures, les troubles paralytiques décèlent l'individualité de zones corticales, la fonction étant troublée (parésie) ou définitivement anéantie, alors que peuvent être fournies, dans les régions fronto-pariétales, les preuves de l'altération ou de la mort même de l'organe.

(1) Dans les observations rapportées par Charpentier, (dans son chapitre consacré au traitement) comme terminées par la guérison, les phénomènes convulsifs (il s'agit d'enfants de moins de deux ans), sont toujours diffus, généralisés : pas une fois, on ne les voit limités à un côté du corps.

Pour ce qui est des paralysies, leur physiologie pathologique paraît quelque peu différente, suivant qu'elles succèdent sur place à des convulsions, qu'elles surviennent d'emblée, sans avoir été précédées d'aucun trouble moteur, qu'elles sont passagères, ou qu'elles ont une allure progressive et fixe.

Les observations nous ont montré, comme l'avait déjà expressément noté Rendu, que, souvent, les paralysies méningitiques passagères succèdent à des convulsions. Ce fait, que la paralysie semble, d'ordinaire, d'autant plus complète que les spasmes eux-mêmes ont été plus violents, engagerait à accepter, pour la méningite tuberculeuse, la théorie générale de Jackson, qui voit, dans les paralysies consécutives aux attaques convulsives, un épuisement des centres moteurs, épuisement d'autant plus profond et plus durable que la dépense des forces nerveuses a été elle-même plus grande : la durée de la paralysie n'ayant, dans cette hypothèse, d'autre terme que le temps nécessaire, pour le centre moteur, de reprendre les qualités indispensables à sa fonction.

Mais cette explication, pour satisfaire à quelques-unes des observations, ne répond pas à leur ensemble, car il s'en faut qu'il y ait un rapport constant entre les phénomènes convulsifs et les troubles parétiques : combien, en effet, d'attaques épileptiques d'une intensité vraiment effroyable, qui laissent intacte la motilité des membres les plus violemment secoués ?

Et puis, cette théorie de l'épuisement par excès de fonction n'est plus de mise pour les cas nombreux dans lesquels les troubles parétiques apparaissent silencieu-

sement, progressivement, dans un segment de membre, puis dans un membre tout entier (1). Nous ne rappellerons pas les faits nombreux qui, témoignant de cette marche douce et progressive des paralysies, permettent de penser qu'il se produit, dans les territoires fonctionnels, des troubles, qui doivent à leur fugacité, à leur fixité et à leur intensité mêmes, les résultantes paralytiques transitoires ou permanentes auxquelles nous faisons allusion. Ne suffit-il pas, pour compromettre la motilité d'un membre, que la vitalilé de ses points moteurs soit, par altérations vasculaires, passagères ou fixes, enrayée momentanément ou d'une façon définitive ?

Les diverses modalités instrumentales, invoquées à propos de la pathogénie des troubles convulsifs, peuvent

(1) Un nouveau fait de variabilité paralytique vient d'être observé par notre ami Raymond, dans le service de M. le professeur Gubler.

Il s'agit d'un homme de 22 ans, qui, amené à Beaujon avec tous les signes d'une tuberculose pulmonaire, présenta, deux mois après son entrée à l'hôpital, une paralysie *limitée au bras droit*, paralysie portant sur la motilité seulement et offrant cette particularité que, à un moment donné, le malade ne pouvait imprimer à son bras *absolument aucun mouvement*, puis, qu'au bout d'une heure ou d'une demi-heure, le mouvement revenait en partie, parfois même revenait assez pour permettre au malade de porter *la main à la tête*. Cette paralysie resta limitée au bras jusqu'à la mort. L'autopsie révéla, outre la tuberculose pulmonaire et l'intégrité absolue de la moelle, la présence de granulations volumineuses sur le lobe cérébral gauche. Au niveau des deux circonvolutions marginales antérieure et postérieure, existe de la méningite suppurée avec tubercules : ceux-ci deviennet surtout abondants en approchant du lobe paracentral; la pie mère est très-adhérente en ces points. Nulle part ailleurs il n'existe de trace de méningite ni de tubercules.

retrouver leur application dans la physiologie pathologique des paralysies; seulement, ici, ce sont des phénomènes d'altération ou de suppression fonctionnelles qui doivent intervenir au lieu des phénomènes d'excitation : c'est par défaut et non plus par excès que pèchent la circulation et la nutrition locales. Rien ne vient mieux appuyer cette manière de voir que les paralysies variables et transitoires qu'on sait, chez les vieillards, si étroitement liées aux ramollissements circonscrits des circonvolutions. Cette ressemblance si grande entre les paralysies séniles et certaines paralysies méningitiques n'a rien qui doive étonner, quand on se rappelle que la similitude symptomatique se poursuit dans le siége et même dans la nature des lésions : c'est là un fait sur lequel nous avons insisté dans le chapitre III.

Tout autre paraît être le mode instrumental des paralysies fixes : ici, l'altération des centres moteurs est telle que les éléments ne pourront plus recouvrer leur intégrité; ici, la lésion ou la destruction de l'organe commande la suppression de la fonction.

Cela est tellement vrai que, le plus souvent, les paralysies extensives et fixes sont précédées par des contractures, lesquelles témoignent d'un travail d'irritation nutritive, d'encéphalite, dont nous avons parlé quand nous avons signalé les différences symptomatiques relevées dans l'histoire de la granulie méningée et de la méningite tuberculeuse.

Ce qui décèle enfin, de la façon la plus nette, le rôle de l'altération, puis de la destruction des centres moteurs, c'est l'histoire de ces paralysies permanentes, irrémédiables, que nous savons succéder aux contrac-

tures tardives, au travail de sclérose dans lequel périt la fonction après son organe.

A ce point de vue, on peut dire que la physiologie pathologique générale des symptômes parétiques envisagés dans chacune des encéphalopathies superficielles permettra seule d'arriver à pénétrer la pathogénie des diverses modalités paralytiques de la méningite tuberculeuse. A ce point de vue donc, sont encore légitimées les fréquentes incursions qu'il nous a fallu faire dans la pathologie corticale tout entière, et cela, non sans efforts de notre part, non sans fatigue de la part du lecteur.

CONCLUSIONS.

A la théorie de l'excitation réflexe, acceptée par les auteurs, pour expliquer *les troubles moteurs de la méningite tuberculeuse*, nous nous croyons en droit, pour les troubles partiels au moins, de substituer la théorie de l'excitation locale.

Aux excitations réflexes ou à distance nous opposons :

1° La clinique, avec ses convulsions et paralysies limitées, avec ses *dissociations symptomatiques* variables à l'infini (myoplégies, monoplégies, convulsions de la face, rotation de la tête, etc.), avec ses hémiplégies convulsives ou paralytiques habituelles, toutes modalités symptomatiques, qui, échappant entièrement à l'action des centres (ganglions, bulbe, moelle), ne peuvent relever que des *dissociations anatomiques* (points moteurs) dont la pathologie humaine, d'accord avec la physiologie expérimentale, affirme l'existence.

2° L'anatomie pathologique, avec ses lésions prédominant sur les régions dont les attributions motrices semblent bien démontrées.

3° La physiologie pathologique, avec ses dégénérations envahissant les parties du corps autrefois atteintes par les troubles moteurs.

4° La pathologie tout entière, qui, témoignant d'une symptomatologie commune, chaque fois que des lésions envahissent les régions motrices, montre, que, *corticales* par leurs lésions, les méningites tuberculeuses fronto pariétales, sont bien *corticales* par leur symptomatologie convulsive et paralytique.

CHAPITRE XI.

PIÈCES JUSTIFICATIVES.

Nous ne pourrions, sans donner à notre travail une étendue démesurée, rapporter le grand nombre d'observations que nous avons analysées : nous relatons, seulement, les plus importantes de toutes celles qui, réunies en tableaux, d'après leur symptomatologie (1), nous ont permis : 1° de relever la fréquence et l'allure des diverses modalités convulsives et paralytiques corticales ; 2° d'établir les traits de ressemblance clinique et anatomo-pathologique qui rapprochent les méningo encéphalites tuberculeuses des autres affections fronto-pariétales quelles qu'elles soient.

Nous ne rapportons pas bon nombre de faits qu'on trouvera dans les mémoires de Parent, de Charpentier et de Legendre, dans la thèse de Lépine, dans les ouvrages classiques d'Andral, de Durand-Fardel, de Lallemand et dans la Pathologie de Gintrac.

Les observations suivantes ont été divisées en deux séries : la première comprend les faits dans lesquels ont

(1) On remarquera la prédominance considérable des symptômes *droits*, c'est-à-dire, la prédominance des lésions gauches. La symptomatologie droite est représentée par les deux tiers des observations. Il y a, dans ce fait, une confirmation des remarques de M. de Fleury (mémoire sur le dynamisme fonctionnel comparé des hémisphères cérébraux) et de M. Delaunay (biologie comparée du côté droit et du côté gauche chez l'homme et les êtres vivants) qui disent, l'hémisphère gauche, plus spécialement atteint, que son congénère, dans les troubles de la motricité.

prédominé les troubles moteurs actifs, les convulsions; la seconde, comprend les faits dans lesquels ont prédominé les troubles paralytiques.

Dans les deux séries, les observations de méningites tuberculeuses ont été rapportées les premières, les faits qui les suivent ayant pour but de montrer, qu'à des lésions ayant même siége, correspond une symptomatologie commune, et que, à l'ensemble des faits, peut être applicable même physiologie pathologique.

Obs. XXI. Résumée (Papavoine, *journal hebdomadaire*, 1830, t. VI, p. 113, obs. 1). — Délire; yeux portés à droite; convulsions cloniques de la face droite, des membres droits; parésie des membres droits; trismus; nouvelles convulsions droites, s'étendant à gauche.

Gérard Joseph, 4 ans, d'une bonne santé habituelle, a eu, au commencement d'août, une variole légère.

Quinze jours après, fut pris, sans cause connue, de fièvre vive, de douleurs dans le ventre, de vomissements et de dévoiement.

Depuis quatre jours augmentation de ces symptômes; il s'y joint une grande agitation et du délire pendant la nuit.

Le 5 septembre. Il commença à éprouver de violentes convulsions.

Je le trouve dans l'état suivant : pouls faible, petit, serré, très-fréquent. Yeux fortement portés à droite, pupilles dilatées, insensibles.

Tous les muscles du côté droit de la face se contractent convulsivement et l'entraînent de ce côte; les mâchoires sont serrées; la jambe et le bras droits sont le siége de secousses convulsives, fréquentes et très-courtes; l'un et l'autre sont raides; les doigts de ce même côté sont fortement fléchis sous la main; à gauche les mouvements convulsifs sont très-faibles; le bras est fléchi, la main ouverte.

Les convulsions cessèrent peu après l'application de six sangsues derrière les oreilles.

Le 6. 108 pulsations, mâchoires moins serrées; contracture peu forte des membres du côté droit, impuissance de les mouvoir, moins de sensibilité; à gauche tremblement des membres, le malade leur imprime quelques mouvements quand on le pince.

Le 7. Sensibilité du bras droit moins obtuse.

Légers mouvements convulsifs.

L'avant-bras droit est forcément fléchi sur le bras, les doigts sur le poignet.

Le 8. Pupille droite dilatée, la gauche contractée.

Les convulsions se renouvellent avec plus de violence qu'au moment de l'entrée du malade.

Tous les traits sont convulsés avec une égale violence; le bras à la jambe gauches sont à leur tour agités de mouvements con-

vulsifs, et raides, les membres droits sont, au contraire, dans le relâchement; la sensibilité des bras est éteinte, celle des jambes persiste.

Le 9. Les articulations, surtout celles du côté gauche sont raides; le bras droit est fléchi, le gauche très-tendu : insensibilité complète, coma profond.

Les mouvements convulsifs, qui ont cessé la veille au soir, ont reparu plusieurs fois dans la nuit, mais en perdant toujours de leur intensité.

Autopsie. — Vaisseaux de la surface du cerveau vivement injectés; le tissu de la pie-mère est infiltré d'une sérosité jaune verdâtre ou sanguinolente; ces lésions sont plus marquées à la surface du lobe postérieur gauche.

Les trois enveloppes du cerveau présentent des granulations tuberculeuses.

Ces granulations sont très-nombreuses le long de la scissure interlobaire et dans sa profondeur jusqu'au corps calleux, à la base du cerveau entre les nerfs optiques, dans les ventricules et en nombre infini dans les scissures de Sylvius.

La substance grise du cerveau est très-injectée, plus molle que la substance blanche qui n'est que légèrement sablée. Ce ramollissement de la substance grise est surtout prononcé le long des scissures de Sylvius, là où existent de si nombreux tubercules.

Les membranes de la moelle, également injectées, présentent en haut du rachis quelques granulations tuberculeuses. La moelle, elle-même, n'offre aucune lésion.

Réflexions de Papavoine : Les lésions plus marquées à gauche se trouvèrent d'accord avec la prédominance prolongée des symptômes du côté droit.

Obs. XXII (Becquerel, Th. 1840, n° 389, obs. III, p. 26). — Convulsions générales; convulsions du côté droit; convulsions et contracture du du côté droit; lésions disséminées, prédominantes sur la partie externe et moyenne de l'hémisphère gauche.

G..., fille, 3 ans, entrée le 14 octobre 1835. Prise le 10 octobre de fièvre, de frissons avec toux et constipation.

Le 13, vomissements bilieux dans lesquels se trouve un ascaride. Dans la nuit du 13 au 14, pendant son sommeil, elle est prise de

convulsions qui sont générales; le soir elle se présente avec les caractères suivants : côté gauche immobile; côté droit présente des convulsions; paupière gauche immobile; paupière droite con-convulsée. Les deux pupilles sont dilatées, immobiles et insensibles. Mâchoires serrées avec grincements de dents.

Le bras et la jambe du côté droit, en même temps que convulsés sont raides; sensibilité à peu près nulle partout. 64 pulsations; pouls petit et régulier.

Le 15, les deux membres recouvrent incomplètement leur sensibilité et leur mouvement; à gauche, le bras est normal, la jambe en demi-résolution; le bras et la jambe droite sont raides; le pouls bat 140 fois par minute.

Le 17, l'enfant succombe dans le coma.

Autopsie. — A la base, dans la scissure de Sylvius, sur les hémisphères, à la partie moyenne, inférieure et externe de l'hémisphère gauche, existe un épaississement considérable avec coloration jaune; il semble fibro-cartilagineux, se prolonge entre les circonvolutions et adhère au cerveau.

Dans l'hémisphère gauche, au point correspondant aux plaques indurées, existe, dans une étendue de dix-huit lignes à peu près dans tous les sens, un ramollissement avec hémorrhagie.

Obs. XXIII (résumée). — (Th. Demongeot de Confevron, obs. III, p. 19.) — Convulsions de l'œil droit; trismus; paupière droite abaissée; convulsions et paralysie du bras droit; granulations et encéphalite tuberleuses prédominant sur la face interne de l'hémisphère gauche.

Parent, 8 ans, 20 juin; malaise, ennui, céphalalgie.

4 juillet. Assoupissement profond.

5 juillet. Immobilité, coma, pupilles dilatées et oscillantes, strabisme, convulsion de l'œil droit. Trismus prononcé; pouls à 64.

6 juillet. Face colorée par intervalles; œil droit plus convulsé; commissure gauche des lèvres et paupière gauche abaissées. Mouvements et sensibilité de membre intacts. Pouls à 96. Délire qui dure peu.

10 juillet. Prostration. La bouche n'est plus tournée; la paupière droite est entièrement abaissée. Le bras droit a perdu le mouvement mais il conserve encore un peu de sensibilité; pen-

dant la nuit il avait éprouvé des contractions presque continuelles. Mort.

Dans la scissure interlobaire les granulations sont en bien plus grand nombre : la plus grande partie offre la grosseur d'un petit pois; elles adhèrent d'un côté aux méninges, qu'elles suivent en forme des grappes lorsqu'on les entraîne; de l'autre elles sont en contact avec la substance cérébrale; leur tissu est blanc jaunâtre ou verdâtre homogène, entouré d'un kyste. Toutes ces granulations sont en *contact avec la face interne de l'hémisphère gauche*, et même la partie supérieure du corps calleux; *la substance cérébrale qui leur est contiguë est rose et ramollie.* Tout le reste du cerveau paraît sain.

Nota. — Aux termes mêmes de la description de Demongeot les lésions maxima touchent à la face interne du lobe paracentral gauche.

Les détails nécroscopiques sont fournis en ces termes par Demongeot :

Si on rapproche les symptômes des altérations organiques trouvées après la mort on voit, que rien n'arrive pour rien, et que les altérations des organes expliquent directement celle des organes.

Le bras droit est pris de contractions puis de résolution, aussi, plusieurs points de face interne de l'hémisphère gauche sont rouges et ramollis.

Obs. XXIV. Résumée (voir fig. 2). — Parésie, tremblements, contractures des membres gauches ; foyer d'encéphalite tuberculeuse (1).

Pinard (Aline), 4 ans (service de M. Archambault), chétive, toussant depuis plusieurs semaines, ayant beaucoup maigri depuis dix jours, se plaint de céphalalgie.

Le 2 février : Pouls irrégulier, céphalalgie frontale, vomissements, constipation.

Le 8, amaigrissement, pouls et respiration irréguliers, ventre déprimé.

(1) Je dois à mon ami Maunoir d'avoir pu pratiquer l'autopsie de cette enfant, qu'il m'avait fait voir dans le service de M. Archambault.

Le 12, névrite optique plus accusée à gauche qu'à droite.

Le 13, parésie du membre inférieur gauche. Demi-flexion avec contracture du membre inférieur droit : par moments, tremblements du bras droit.

Le 14, parésie du membre inférieur gauche : contractures du triceps sural formant un équin.

Contracture du fléchisseur du pouce gauche. Parésie, tremblements fibrillaires des membres gauches.

Pouce gauche maintenu fortement fléchi dans la main : légère flexion rigide des doigts gauches dans la main.

Parésie du membre inférieur gauche : équin gauche net et persistant. Mort le 14, à 10 h. soir.

Autopsie. — Méningite tuberculeuse de la base de moyenne intensité.

Hémisphère gauche. — Artères cérébrales antérieure, moyenne et postérieure, perméables à une injection (suif carminé) poussée par la carotide gauche : exsudats fibrino-purulents et granulations modérément abondants dans la scissure de Sylvius : décortication de la pie-mère facile sur les lobes cérébraux : à la coupe, pas de noyau d'encéphalite, pas d'apoplexie capillaire, ni de noyaux tuberculeux.

Hémisphère droit. — L'injection a moins pénétré dans les artères qu'à gauche. Même aspect de la scissure de Sylvius. La décortication se fait partout sans qu'on trouve d'adhérence, sans entraîner de substance corticale, et cela, jusqu'au niveau du quart supérieur de la scissure de Rolando : là, le long d'une bande de 0^m 02 antéro-postérieure, parallèle à la scissure inter-hémisphérique, granulations confluentes sur la pie-mère injectée et formant dans les sillons qui séparent les circonvolutions des masses jaunâtres, adhérentes à l'encéphale : une coupe perpendiculaire montre une plaque d'encéphalite tuberculeuse qui se continue sur la face interne de l'hémisphère : cette plaque, épaisse de 0^m 01, comprend la partie postérieure de la circonvolution frontale interne; elle englobe le lobule ovalaire (Pozzi, art. *Circonvolution* in Dict. encyclopéd.), la partie interne du lobule paracentral de Betz, c'est-à-dire, les points des circonvolutions frontales, ascendantes et pariétales,

ascendantes qui regardent la scissure inter-hémisphérique (1). Rien dans les masses blanches ni dans les ganglions.

Tubercule pistache du volume d'un pois, dans la partie gauche de la protubérance; autre tubercule pistache du volume d'un noyau de cerise dans le lobe gauche du cervelet, à l'union de la substance grise corticale et de la substance blanche, pénétrant plus celle-ci que celle-là.

Obs. XXV (résumée). — (Legendre, *loco citato*, obs. XIV, p. 104.) — Paralysie du bras gauche; convulsions et contractures de tout le côté gauche du corps ; tête inclinée à droite ; lésions prédominantes sur la convexité de l'hémisphère droit.

Derout, 4 ans, pris, brusquement, le 15 mars, de céphalalgie frontale, de somnolence et de vomissements.

Le 23 mars : injection de la face : depuis hier la tête est un peu inclinée vers l'épaule droite. Céphalalgie frontale. Motilité et sensibilité du bras gauche paraissant diminuées.

Le 24, la motilité du bras gauche est moins marquée qu'hier.

Convulsions cloniques envahissant brusquement toute la moitié gauche du corps. Côté droit immobile et en résolution.

Autopsie. — Au niveau de la convexité du cerveau, les mailles de la pie-mère sont infiltrées d'une petite qnantité de sérosité. En outre, vers *le milieu de la convexité de l'hémisphère droit*, à trois travers de doigt de la grande scissure interlobaire, petite masse arrondie du volume d'un gros pois. Ce noyau, de nature tuberculeuse, s'est logé d'un côté, dans la substance corticale, tandis que de

(1) On verra sur le schema n° 2 un trait légèrement courbe divisant en deux parties la tache ombrée. La partie comprise au-dessus du trait représente assez bien l'étendue du noyau d'encéphalite sur la face interne de l'hémisphère.

Remarquons, qu'assez souvent, nous trouverons signalée dans les relations d'autopsie (témoin l'ob. X de Demongeot, obs. XXII) la présence de granulations ou d'exsudats sur la face interne des hémisphères, sur la région qui regarde la scissure interlobaire : on saisit la valeur des lésions dans une région aussi importante que le lobule paracentral.

l'autre il a soulevé la pie-mère et le feuillet viscéral de l'arachnoïde adhérant dans ce point au feuillet pariétal. Sur trois ou quatre points de la convexité des deux hémisphères, on voit également, au-dessous de l'arachnoïde, quelques petites plaques amorphes, semblables au noyau tuberculeux précédemment décrit. Substance corticale, d'un gris fortement rosé, un peu molle. En écartant les anfractuosités, çà et là disséminées des granulations, entraînant des parcelles de substance grise légèrement ramollie.

Obs. XXVI (très-résumée). — (Hahn, Recherches sur la méningite tuberculeuse. *Arch. de Méd.*, 1849, t. XXI; obs. V. p. 53) : — Convulsions générales, prédominantes à gauche ; convulsions suivies de paralysie à gauche ; tête tournée à gauche ; convulsions prédominantes à gauche.

J. K... fille, trois ans. Tuberculisation étendue aux lobes supérieurs des deux poumons ; fièvre intermittente quotidienne ; changement singulier dans le moral de l'enfant qui, de douce et gentille, devient très-irascible et tout à fait intraitable ; elle criait et disait à tout le monde toutes sortes d'injures qui ne se trouvent pas ordinairement dans le vocabulaire d'un enfant de cet âge, enfin elle battait sa mère à chaque instant.

Quoique J... ne se plaignît pas de mal de tête, sa physionomie n'en dénotait pas moins des congestions cérébrales; sa face était animée, ses joues souvent très-rouges et ses yeux étincelants, surtout pendant les accès de colère.

Cette surexcitation morale et physique était continuelle, surtout dans la matinée; les après-midi, au contraire, lorsqu'un accès de fièvre avait lieu, l'enfant plus abattue paraissait plus tranquille.

Les symptômes d'irascibilité et d'exaltation cérébrale avaient été observés depuis une dizaine de jours, lorsqu'un soir, pendant un accès de fièvre, l'enfant fut subitement prise de violentes convulsions avec rougeur de la face et grande chaleur à la tête.

Ces convulsions avaient la forme épileptique; les muscles de la face et des extrémités, principalement *ceux du côté gauche*, étaient violemment contractés. Les convulsions qui durèrent une demi-heure à peu près furent suivies d'assoupissement.

La nuit suivante, convulsions encore plus violentes et *toujours plus marquées du côté gauche que du côté droit*, auxquelles succéda un

nouvel assoupissement avec fièvre très-prononcée et constipation.

Une médication antiphlogistique énergique ramena le calme et la liberté d'esprit.

Le lendemain, J... reprit sa physionomie ordinaire, put s'asseoir sur son lit et s'amuser avec des joujoux.

La nuit suivante, nouvelles convulsions qui furent suivies d'un nouvel assoupissement et d'une *paralysie des extrémités gauches.*

Deux sangsues derrière l'oreille droite.

Le lendemain de cet accès, J... montra encore de la liberté d'esprit, mais elle parlait peu et ne pouvait s'asseoir, à cause de la paralysie. Le soir, nouvelles convulsions, moins violentes que les précédentes, ôtant définitivement la liberté d'esprit à l'enfant.

Pendant ces convulsions, la *tête était toujours fortement contournée vers l'épaule gauche*; depuis ce dernier accès elle resta dans cette position.

Pendant les trois jours suivants, J... fut, de temps en temps, agitée par des mouvements convulsifs qui n'atteignirent pas cependant la violence des premiers accès. Ainsi, la main droite était souvent fermée d'une manière convulsive, mais, plus souvent c'étaient les *extrémités gauches*, quoique paralysées, *qui se raidissaient* spasmodiquement et restaient inflexibles pendant des heures entières; en même temps, un trismus tenait les mâchoires fortement serrées. Les yeux se *tournaient souvent avec violence vers le côté gauche*; les pupilles d'abord resserrées restèrent désormais dilatées.

Le huitième jour, légère amélioration : cessation du trismus; J... profère quelques mots distincts.

Neuvième jour, convulsions.

Dixième jour, mort.

Autopsie. — Le feuillet arachnoïdien est plus humide qu'à l'état naturel. La pie-mère, à la convexité du cerveau, est partout infiltrée d'un épanchement gélatineux verdâtre plus ou moins épais, qui ne pénètre pas très-avant entre les circonvolutions du cerveau; cet épanchement est beaucoup moins épais et moins répandu à la base du cerveau. Les vaisseaux sanguins sont partout très-prononcés et distendus par le sang.

A la partie antérieure et postérieure de l'hémisphère gauche, on remarque une couche irrégulière, large et longue d'un pouce, formée par des granulations et des plaques tuberculeuses contiguës

entre elles et immédiatement recouvertes par l'arachnoïde. Une autre masse tuberculeuse, du volume et de la forme d'une fève blanche, se trouve dans l'épaisseur de la substance cérébrale à la partie antérieure du même hémisphère; ce tubercule est d'un jaune sale, noirâtre, a moins de consistance que les tubercules de la face.

La substance cérébrale n'offre nulle autre part des traces tuberculeuses, mais elle a partout une consistance très-molle, peut-être produite par les progrès de la putréfaction.

Nota. — Peu d'observations sont plus nettes au point de vue de la description des accidents convulsifs (convulsions toujours plus marquées à gauche; tête tournée à gauche; yeux déviés à gauche.)

Que note-t-on à l'autopsie? une couche irrégulière, large et longue d'un pouce, formée par la réunion de plaques tuberculeuses. Hahn indique cette couche *à gauche*; de deux choses l'une, ou l'auteur s'est trompé dans la rédaction de ses notes, ou il a omis les lésions qui devraient exister à droite. Notre dire s'appuie, non pas sur le désir de ne point trouver dans cette observation une exception (la seule, peut-être, que nous ayons rencontrée) aux manifestations croisées, mais sur l'absence de remarques accompagnant ce fait. Le Dr Hahn qui a soin de faire suivre ses autres observations de remarques judicieuses touchant l'enchaînement et la concordance des symptômes et des lésions, n'aurait pas manqué de relever ce cas contraire à la normale, contraire surtout à ses prévisions si nettement accusées, par ce fait, que c'est derrière l'oreille droite qu'on applique les sangsues, que c'est sur la région pariétale droite qu'on fait des frictions avec la pommade stibiée jusqu'à production de pustules.

Obs. XXVII (résumée). — (Weber : obs. citée par Rendu ; th. inaug. p. 122) — Convulsions prédominantes à droite, surtout violentes dans la jambe droite ; paralysie passagère du côté droit ; convulsions générales.

Reinhardt, 10 mois; vers la fin de juin perd son entrain, refuse le sein et vômit.

24 juin. Fièvre, hyperesthésie, photophobie, pâleur, et rougeur alternatives.

25. Ralentissement du pouls, constipation, crampes dans le bras.

27. Convuisions violentes, surtout prononcées à la jambe droite; dans l'intervalle, mouvements automatiques du bras dans des directions différentes. Ces convulsions se renouvellent le lendemain.

29. Côté droit du corps inerte; ne prend aucune part aux crampes qui continuent du côté opposé.

30. La paralysie a presque totalement disparu, les mouvements sont presque revenus du côté droit.

Tout à coup, alors que l'enfant semble en voie de guérison, grandes convulsions; mort.

Autopsie. — Granulations tuberculeuses innombrables, surtout dans les scissures de Sylvius, sans exsudats épais sur aucun point. Ramollissement diffus et imbibition du cerveau par la sérosité.

XXVIII (résumée). (Legendre, Recherches sur quelques maladies de l'enfance; 1846, obs. VIII, p. 68.) — Convulsions côté droit du corps, convulsions face droite; résolution membres droits.

Couronne, 7 ans, entrée le 20 mars.

21 mars. Douleur frontale.

22. Alternatives de rougeur et de pâleur de la face.

23. Bras droit un peu contracturé. A huit heures du soir, convulsions dans le côté droit du corps ; elle ne durent que pendant un quart d'heure et quand l'interne de garde arrive près de l'enfant, il constate encore l'existence de convulsions dans le côté droit de la face, tandis que les membres sont en résolution complète.

Autopsie. — Les lames de la pie-mère qui tapissent les scissures de Sylvius sont blanchâtres, notablement épaissies et ont perdu leur transparence; dans leur épaisseur se trouvent disséminées çà et là de petites granulations grisâtres, variant par le volume entre une pointe d'épingle et un petit grain de millet. Il n'y a que ces portions de la pie-mère qui présentent des granulations tuberculeuses.

Consistance de la substance cérébrale moyenne.

Obs. XXIX (résumée). (Weber, citée par Rendu, Th. p. 145.) — Convulsions bras et face, côté droit; convulsions partielles bras gauche; convulsions générales ; hémiplégie gauche.

Otterbeck, 4 ans, pris, le 19 février, de somnolence et de vomissements. Céphalalgie, rougeur du visage. Convulsions dans le bras droit et la face droite.

Du 23 au 25, quelques convulsions partielles du bras gauche.

27. Convulsions plus fréquentes du bras gauche.

28. Pendant quelques minutes, secousses générales de tout le corps, après lesquelles survient une hémiplégie gauche.

Autopsie. — Sur la pie-mère, au niveau des circonvolutions, noyaux d'un gris-jaunâtre, de dimensions variables, surtout confluents sur le cervelet et encore plus dans la scissure de Sylvius. Là elles forment autour des vaisseaux une infiltration de plus de deux lignes de largeur et de une ligne d'épaisseur.

Substance du cerveau un peu ramollie. La substance cérébrale autour des ventricules est entièrement ramollie. Sur le plancher du ventricule droit, on trouve enchâssée dans la substance cérébrale et liée entièrement à la pie-mère une masse grisâtre, granuleuse, de forme ovale, de deux lignes d'épaisseur, de trois lignes et demie de longeur.

Nota. — Nous reproduisons cette observation malgré l'étendue et la diffusion de certaines lésions, parce que, si l'on croit les convulsions gauches justiciables du noyau ventriculaire droit, les convulsions droites limitées ne nous paraissent guère trouver d'autres raisons anatomiques que les noyaux, accusés si confluents au niveau des circonvolutions, près des scissures de Sylvius.

Obs. XXX (Résumée). (Berton, Traité pratique des maladies des enfants, 2e édit. 1842, obs. XIII, p. 85) — Convulsions de la face; rigidité du bras droit.

Pellier, 3 ans, convalescente de rougeole; *mouvements convulsifs de la face*; tremblements légers de la tête; mâchoires serrées; *rigidité du bras droit.*

Autopsie. — *A gauche, vers l'angle antérieur et supérieur du pariétal,* existait une exsudation purulente à la surface de l'arachnoïde, et,

vers ce point, toutes les membranes étaient adhérentes entre elles et à la substance du cerveau; la partie restante de l'arachnoïde qui recouvre la convexité des hémisphères du cerveau était transparente, paraissait saine; le réseau capillaire de la pie-mère droite était, vers la même région, sensiblement injecté.

Obs. XXXI (résumée). — (Lacombe, Th. doct., Paris, 1860 : De la méningo-encéphalite tuberculeuse des enfants, p. 21 : — Mouvements dans le côté droit de la face; mouvements de préhension dans le bras droit.

X..., garçon, 6 ans, entré à Sainte-Eugénie, le 30 août 1856. Mouvements de circumduction des yeux. Mouvements choréiques dans les membres droits. Quelques mouvements dans le côté droit de la face. Pupille gauche plus dilatée. Quelques mouvements dans la face du côté droit. Mouvements choréiques droit, dès que sur vient une excitation quelconque.

Le 1er septembre, mouvements continus de préhension dans le bras droit.

Autopsie. — Circonvolutions de la convexité paraissent aplaties, et la masse cérébrale turgescente et distendue. Vaisseaux gorgés de sang. A la partie postérieure et latérale de la convexité des hémisphères, on voit, des deux côtés, mais surtout à droite, de la suffusion sanguine sous-arachnoïdienne ; pointillé rouge de la substance grise. Plaques solides, compactes, tuberculeuses dans les scissures de Sylvius. Moelle et ses enveloppes à l'état normal.

Obs. XXXII (résumée). (Charpentier, *loco citato*, obs. IV, p. 49). — Mouvements convulsifs; monoplégie convulsive brachiale droite; paralysie bras droit; convulsions bras droit; tête inclinée à droite; encéphalite tuberculeuse et adhérences des méninges prédominantes à gauche.

Julie Millet, 2 ans, entrée aux Enfants, le 15 janvier 1824.

Le 29, assoupissement, perte de connaissance. L'après-midi, agitation : mouvements convulsifs. Tête renversée en arrière. Le bras droit se meut brusquement par secousses, qui se succèdent rapidement. Enfant insensible. Les convulsions ne tardent pas à cesser : le bras droit paraît paralysé.

Le 30, la malade se plaint et crie. Agitation persistant toute la journée et la nuit. Les mouvements ont reparu, ainsi que la sensibilité.

Le 31, matin : convulsions très violentes dans le bras droit et la mâchoire. Les convulsions se prolongent toute la nuit.

Le 1er février : cris perçants. Dilatation des pupilles. Tête inclinée à droite. Peu de sensibilité de la peau, surtout à gauche.

Le 2, mort dans la nuit.

Autopsie. — Le tissu sous-arachnoïdien qui recouvre le tiers postérieur, sur le côté de la ligne médiane, est infiltré de pus concret. Dans ce point, épaississement et adhérences des membranes à la substance corticale ramollie qu'elles entraînent avec elles; dans les circonvolutions, la pie-mère est recouverte de pus et forme une espèce de noyau d'une consistance presque lardacée, de 2 lignes d'épaisseur. Les substances corticale et médullaire qui l'environnent sont réduites en une bouillie rougeâtre : ce ramollissement est surtout prononcé à gauche, où il s'étend jusqu'au corps calleux et à la paroi supérieure du ventricule. La voûte à trois piliers, le septum lucidum, les couches optiques et les corps striés sont fermes.

Obs. XXXIII (résumée). — Charpentier, Nature et traitement de la maladie dite hydrocéphalie aiguë (méningo-encéphalite) des enfants. (Paris, 1837. Obs. II, p. 38.) — Paupière gauche plus baissée que la droite. — Mouvements convulsifs de la face et des membres supérieurs; contraction des muscles des bras ; tête renversée en arrière et à gauche; commissure labiale déviée à gauche ; lésions prédominantes à gauche, sur les parties moyenne et supérieure.

Adèle, 5 ans, entrée aux Enfants, le 19 juillet 1824 : sans connaissance, assoupie.

Le 20, cris aigus, respiration irrégulière, pouls fréquent, pupilles dilatées, tête portée en arrière.

Le 21, pupilles très-dilatées, oscillantes, strabisme à gauche. *Bouche tirée à gauche. Paupière gauche plus baissée que la droite.* Le soir, légers mouvements convulsifs de la face et des membres supérieurs qui augmentent dans la nuit.

Le 22, pupille très-dilatée à droite, peu à gauche. Convulsions quand on veut faire boire l'enfant, contractions et soubresauts des tendons, des muscles, des bras. Tête fortement renversée en arrière

et à gauche avec raideur. Dans l'après-midi, nouveaux mouvements convulsifs.

Autopsie. — Arachnoïde de la convexité sèche présentant des points de suppuration surtout dans les parties moyenne et supérieure du lobe gauche, principalement le long des gros vaisseaux. Vers la scissure gauche de Sylvius, l'arachnoïde est injectée et épaissie dans l'étendue d'un pouce environ, et adhère là à la substance du cerveau qui est, dans cet endroit, un peu ramollie. Moelle et ses membranes saines.

Obs. XXVIV (résumée ; Th. Savouret, obs. VI). — Contracture des membres gauches ; convulsions cloniques droites ; hémiplégie gauche flasque ; lésions tuberculeuses disséminées, prédominantes à droite.

Lambert, 2 ans, entre le 19 avril 1852 dans le service de Trousseau. Membre supérieur gauche contracturé : avant-bras en flexion et pronation, main fléchie. Cuisse gauche fléchie sur bassin, jambe sur cuisse.

Le 28 mai, secousses convulsives pendant une heure dans les muscles des membres et face du côté droit. Hémiplégie gauche flasque.

Autopsie. — sur toute la convexité des hémisphères, très-nombreuses granulations ; petites masses tuberculeuses du volume d'un pois au sommet de l'hémisphère droit : la substance cérébrale qui les entoure est ramollie et rougeâtre. L'hémisphère droit est d'une diffluence extrême.

Obs. XXXV (résumée ; Demongeot de Confévron, Th., Paris, 1827, n° 76) : — Essai sur la méningo-encéphalite, spécialement considérée dans l'enfance. — Obs. I, p. 6 : Contractures violentes bras gauche.

Perrier, 8 ans.

Le 8 mars. Douleurs de tête.

Le 10 : Céphalalgie plus forte, nausées, vomissements, agitation plus grande, délire.

Le 11. Asoupissement, douleurs de tête, cris aigu.

Le 13. Décubitus dorsal ; bras droit raide et contracté, doigts fléchis, sensibilité obtuse dans ce bras ; bras gauche agité en tous

sens; sensibilité intacte, strabisme, dilatation des pupilles, trismus, face colorée, respiration stertoreuse, constipation.

Pendant qu'on pratique une saignée sur le bras droit, le bras gauche est pris de contractures violentes.

Autopsie. — Entre l'arachnoïde célébrale et celle qui tapisse la face interne de la dure-mère, existe une couche purulente, beaucoup plus épaisse et plus concrète à gauche qu'à droite, où elle est aussi moins étendue, ce pus est jaune-verdâtre.

En enlevant la dure-mère, la plus grande partie de cette couche purulente reste adhérenté à sa face interne, et quelques points purulents seulement restent sur le feuillet cérébral, et sont plus remarquables vers les bords de la grande scissure interlobaire.

Sur toute la convexité du cerveau, le tissu sous-arachnoïdien est infiltré d'un pus concret jaune-verdâtre; cette couche purulente est surtout épaisse entre les bords des circonvolutions, au commencement des anfractuosités dans dans lesquelles elle pénètre ausssi.

Partout où existe l'infiltration purulente, les membranes s'enlèvent sans entraîner la substance grise, mais cette substance grise est décolorée dans une grande partie de son étendue.

L'arachnoïde spinale, dans toute l'étendue postérieure de la moelle, est soulevée par de la sérosité lactescente. La moelle paraît saine.

Le bras droit devint immobile et presque insensible, tandis que le gauche fut contracté jusqu'à la mort; aussi la couche purulente était plus épaisse, plus étendue à gauche ; et ces désordres, plus considérables dans les membranes de ce côté, ont dû produire une altération plus ancienne et plus profonde de la substance cérébrale sous-jacente. Ainsi l'inflammation, plus légère à droite, n'a déterminé que des convulsions dans le bras du côté opposé; tandis que, plus profonde à gauche, elle a produit l'insensibilité du bras droit.

Obs. XXVI (résumée ; Legendre, *loco citato*, obs. IX, p. 72. — Convulsions générales ; hémiplégie incomplète et passagère droite.

Barbillon, 6 ans, pris le 12 mars de céphalalgie frontale.

Le 18. Raideurs convulsives avec perte de connaissance, rotation des yeux en haut.

Le 19. Si les traits viennent à se contracter, on voit que la commissure droite de la bouche reste presque immobile.

Le 26. Motilité presque abolie du côté droit.

Le 27. La paralysie droite observée la veille a disparu.

Autopsie. — Sur la convexité des hémisphères, au-dessous de l'arachnoïde, on voit seulement deux ou trois points d'un gris jaunâtre, de l'étendue d'une tête d'épingle. Sur la partie antérieure de la convexité de l'hémisphère droit, concrétion osseuse de l'étendue d'une pièce de 25 centimes.

Les lames pie-mériennes qui s'enfoncent de champ dans les anfractuosités présentent quelques grannulations grises du volume une petite tête d'épingle.

La pie-mère des scissures de Sylvius est notablement épaissie. La substance corticale est d'un gris-rosé peu foncé ; bien qu'elle soit peu ferme, la pie-mère s'en détache cependant assez facilement. La substance blanche est un peu congestionnée.

Obs. XXXVII. Chardin, Th. doct., Paris, 1873. Obs. XI, p. 52. — Parésie faciale droite ; parésie, membre supérieur droit; contracture membre droit; hémiplégie droite; convulsions ; rotation de la tête; déviation des yeux à gauche; exsudats prédominants sur la région frontale gauche.

A..., 37 ans, entrée le 22 juillet 1871, salle Notre-Dame, service de M. Molland. Depuis un an, changement de caractère.

Le 21 juillet. Attaque apoplectique.

Le 22. Coma, rotation de la tête à gauche, déviation des yeux à gauche, parésie faciale à droite, parésie du membre supérieur droit, le membre inférieur droit est dans l'extension et un peu contracturé, le membre supérieur droit est également contracturé, l'avant-bras est fléchi à angle droit sur le bras, les quatre derniers doigts fléchis dans la paume de la main, le pouce étendu sur l'index, les mouvements de flexion et d'extension sont assez difficiles pour le membre supérieur gauche.

Le 23. Sensibilité à la douleur diminuée à droite. La tête n'est plus déviée. Le bras droit soulevé retombe comme une masse inerte, quelques mouvements spontanés dans les membres gauches. Une heure après, le membre supérieur droit soulevé ne retombe lentement qu'après être resté quelques instants élevé,

une heure après, flaccidité de ce membre. Paralysie faciale droite très-marquée.

Le 24. Flaccidité du membre supérieur droit, les mouvements reflexes produits par chatouillement de la plante des pieds, sont moins prononcés à droite qu'à gauche. Pupille droite plus dilatée que la gauche. Mort, après convulsions, pendant quelques minutes.

Autopsie. — Méningite tuberculeuse de la base, la pie-mère du fond des scissures de Sylvius, surtout celle de gauche, est très-épaissie.

A l'origine de la scissure gauche, plaque gris-jaunâtre, paraissant infiltrée de pus. Sur la face inférieure des lobes frontaux, surtout à gauche, exsudats fibrineux sous forme de points à contours irréguliers réunis les uns aux autres par de petites taches blanches-jaunâtres.

Sur les autres parties de l'encéphale, méninges congestionnées et offrant quelques rares dépôts fibrineux au niveau des anfractuosités suivant le trajet des vaisseaux.

Les méninges cérébrales s'enlèvent en entraînant avec elles la portion superficielle des circonvolutions.

Rien d'appréciable sur les coupes du cerveau.

Obs. XXXVIII (résumée). — Rendu, observation VIII, p. 100, Th. doct. — Parésie, paralysie, convulsions, hémiplégie droites; ramollissement de la circonvolution marginale postérieure.

Leuden, homme, 17 ans. Côté droit engourdi passagèrement. Petit accès de secousses convulsives. Hémiplégie faciale droite passagère. Paralysie incomplète troisième paire gauche. Commissure labiale un peu entraînée à gauche.

Bras droit contracturé en extension.

Hemiplégie complète du côté droit.

Autopsie. A droite, granulations insignifiantes sur la convexité de l'hémisphère.

A gauche, granulations innombrables : grosses traînées d'exsudats jaunâtres et purulents le long des vaisseaux qui longent la scissure de Sylvius.

A la base, exsudats infiltrés, engaînant les trois premières paires crâniennes

A droite, vaisseaux sylviens perméables (à une injection de gélatine) : substance cérébrale saine.

A gauche : accolement des deux lèvres de la scissure par des exsudats épais, verdâtres, tenaces, sectionnés au bistouri : vers le tiers inférieur de la scissure, plaque épaisse de 0,03 de large, qui s'enfonce directement dans la substance cérébrale : à ce niveau l'injection n'a pas pénétré ; foyer de ramollissement gros comme une noix, intéressant toute la circonvolution marginale postér. en même temps que la partie la plus reculée de l'insula. Corps striés sains.

Obs. XXXIX. Redier, Th. doctorat, 1871. — Crampe et formillements dans le côté droit; faiblesse des membres gauches ; paralysie des muscles fléchisseurs de la jambe droite ; parésie de la main droite ; aphasie passagère; paralysie complète du membre inférieur droit ; raideur des muscles du cou ; inclinaison de la tête à gauche. Infiltration purulente et noyau de ramollissement dans le milieu de l'hémisphère gauche.

D..., artilleur, entre à l'hôpital militaire le 18 mars. — Le 13 mars, D..., s'est plaint d'engourdissement avec crampe et de fourmillements dans tout le bras droit et dans le mollet du même côté ; les membres gauches étaient plus faibles et moins adroits que ceux du côté opposé.

Le 18. La main droite serre les objets avec plus de gradation et de lenteur que ne le fait la main gauche. Les mouvements existent dans le côté droit : seule l'articulation tibio-tarsienne n'obéit plus aux puissances qui doivent la mouvoir. Lorsque D... marche, le pied droit abandonne la pantoufle qui le chausse ; sa pointe s'abaisse et tous les efforts ne peuvent la relever ; ce qui donne à la progression une physionomie singulière.

Le 19. La marche est un peu plus facile.

Le 24. La main droite semble avoir un peu plus de force. Le pied ne peut encore se fléchir.

Les jours suivants : fièvre, prostration, céphalalgie, vomissements, constipation.

Le 3 avril. Le malade ne peut presque plus mouvoir la jambe droite, et la pression qu'il exerce avec la main droite est presque nulle. Sensibilité égale des deux côtés.

Le 4. Perte momentanée de la parole en prenant un pédiluve : la langue se meut librement. Cinq minutes après, la faculté d'articuler les sons lui revient.

Le 6. Paralysie complète du membre inférieur droit; lorsqu'on engage le malade à donner sa main droite, il élève le bras avec beaucoup de peine; mais il est bientôt obligé de le laisser retomber sur le lit, à cause du tremblement qui l'agite; raideur légère dans les muscles de la nuque. Sensibilité égale des deux côtés.

Le 7. Décubitus dorsal avec inclinaison de la tête à gauche; hébétude, réponses lentes, mémoire nulle, assoupissement.

Le 8. Dilatation et immobilité des pupilles. La paralysie, complète à droite, commence à s'étendre du côté gauche : sensibilité conservée. Mort le 10 avril.

Autopsie. Sur la partie moyenne de l'hémisphère gauche, infiltration de matière opaque, d'un jaune serin, assez analogue à des traînées de pus concret, accompagnant les vaisseaux. Cette infiltration résulte de la confluence de granulations de dimensions inégales : quelques-unes atteignaient le volume d'un petit pois, mais la plupart ne dépassaient pas celui d'un grain de semoule; çà et là, mais toujours le long des vaisseaux, elles sont distinctes, séparées, disposées en chapelets; il en existe également, mais en quantité moindre, sur la portion antérieure de l'hémisphère droit, ainsi que dans le tissu cellulo-vasculaire qui revêt la face plane verticale du côté droit dans la grande scissure; on n'en rencontre pas à la base ni dans les scissures de Sylvius.

Le cerveau reposant sur sa face inférieure, une coupe horizontale de 15 millim. d'épaisseur, faite dans l'hémisphère gauche, tombe dans le milieu d'un foyer phlegmasique, siégeant dans la substance blanche médullaire, à égale distance de l'extrémité antérieure et de l'extrémité postérieure de cet hémisphère; ce foyer a 2 centimètres d'étendue en tous sens; il présente une coloration d'un rouge brun, non uniforme, et semble formé par plusieurs noyaux; il est manifestement ramolli à son centre, tandis qu'à son périmètre les noyaux rougeâtres qui le constituent ont une consistance un peu plus ferme.

En recherchant la limite supérieure de cette inflammation circonscrite de la substance cérébrale, on s'aperçoit qu'elle a pour point de départ un amas de granulations analogues à celles qui ont été trouvées à la convexité du cerveau. Ces granulations infil-

trent un repli de la pie-mère qui s'enfonce entre deux circonvolutions pariétales, formant le plancher supérieur du foyer phlegmasique, cette portion de pie-mère est elle-même épaissie, indurée et d'un rouge brunâtre.

Obs. XL (résumée). — Pivent, *loco citato*, obs. I, p. 13. — Paralysie, bras droit; convulsions générales; convulsions face.

Marie P..., 13 ans, douleur frontale, vomissements, etc. Membre supérieur droit paralysé.

Cinq jours après, convulsions générales du tronc précédées et suivies de délire.

Parole embarrassée. La paralysie du bras droit persiste. Le lendemain, *quelques convulsions dans les muscles du visage.* Vingt-quatre heures après, mort.

Autopsie. — Absence complète d'épanchement dans la grande cavité de l'arachnoïde. Les membranes du cerveau sont, à la convexité, considérablement épaissies et infiltrées d'un liquide jaunâtre et visqueux accompagnant les vaisseaux sous forme de traînées opalines : la substance cérébrale est notablement ramollie.

Signes de méningite intense à la base : des traînées de matière jaune, épaisse, infiltrées dans le tissu cellulaire sous-arachnoïdien, remontent de la base vers la convexité, s'enfonçant dans les scissures de Sylvius.

Obs. XLI. — Hahn, Recherches sur la méningite tuberculeuse et sur le traitement de cette maladie. — (*Archiv. génér. de méd.*, 1849, t. XX, obs. I, p. 391 obs. résumée). — Faiblese dans les trois premiers doigts de la main droite; attaques épileptiques; injection pie-mérienne de l'hémisphère gauche au contact d'une lamelle osseuse.

Un jeune homme de 20 ans, de constitution robuste, de vie sobre et régulière, n'ayant jamais eu la syphilis ni d'accidents scrofuleux, fut atteint au commencement d'août 1847 d'une légère diarrhée qui tenait de la saison et qu'il voulut supprimer en mangeant des myrtilles. Il mangea une si grande quantité de ce fruit astringent qu'il en résulta une indigestion.

Le lendemain, 11 août, perte d'appéttit, mal de tête; *faiblesse dans les trois premiers doigts de la main droite* qui l'empêchait de se

boutonner et d'écrire. Cependant, il put venir à Aix-la-Chapelle : là, en s'entretenant d'affaires tranquillement, il fut pris subitement de spasmes en apparence épileptiques et tomba à terre; mais, peu d'instants après il se releva seul, et comme dans un délire furieux, s'élança sur la table, puis sur une fenêtre dont il brisa les vitres. La force de plusieurs ouvriers qui étaient accourus put seule le contenir. Je le vis un quart d'heure après. Une large saignée rendit un peu de calme. Il semblait avoir entièrement perdu connaissance; il ne répondait à aucune question. On le transporta chez lui.

Deux heures après, nous le trouvâmes couché tranquillement sur le dos, les yeux ouverts, les pupilles également contractées, le regard fixe, ne proférant aucune parole et ne donnant aucun signe d'intelligence.

Les mouvements spontanés effectués avec une égale facilité des deux côtés ne *permettaient pas d'admettre une hémiplégie,* quoiqu'il y eût, comme il a été dit plus haut, paralysie incomplète des trois premiers doigts de la main droite.

Il n'y avait eu, depuis l'accident des convulsions, ni selle, ni émission d'urine.

D'après ces symptômes et les antécédents, il nous paraissait démontré que nous avions affaire à une encéphalite partielle ayant son siége dans l'hémisphère gauche ; il était évident que l'espoir du salut ne pouvait être que dans un traitement antiphlogistique des plus énergiques qui fut appliqué.

Le quatrième jour, il semblait que le malade regagnait de la présence d'esprit et qu'il remarquait certaines choses qui se passaient autour de lui. Le 15 août, il proféra quelques paroles et l'on put s'assurer qu'il connaissait les personnes de sa famille.

Le 16, il avait toute sa raison et pouvait s'entretenir librement avec ses médecins. Il assurait qu'il se souvenait de tout ce qui s'était passé autour de lui depuis le moment de la première saignée, qu'il avait eu connaissance de tout, mais qu'il lui avait été impossible de s'exprimer d'une manière quelconque.

Depuis le 16, le mieux alla en croissant ; cependant persistaient toujours et la douleur de tête et *la faiblesse dans les doigts de la main droite.*

Le 26, violente attaque épileptique qui se renouvela le même jour plusieurs fois ; depuis ce moment la présence d'esprit fut

perdue et ne revint plus. Dans l'intervalle d'accès le malade était dans un état comateux. Mort le 30 août.

Autopsie. L'arachnoïde était humide et les vaisseaux pie-mériens étaient gorgés de sang sur les deux hémisphères. La pie-mère de l'hémisphère gauche était cependant plus particulièrement et plus finement injectée, surtout dans la proximité d'une lamelle osseuse à surface rugueuse qui s'était formée dans les mailles de la pie-mère, immédiatement à côté du sinus longitudinal vers son tiers postérieur. Cette lamelle osseuse, sans périoste, de forme oblongue et triangulaire, terminée en avant par un angle aigu, en arrière par un côté de la largeur d'une ligne et par les deux autres côtés à peu près égaux, et de la longueur de deux lignes, reposait par sa surface inférieure immédiatement sur le cerveau, et avait sa surface supérieure couverte par l'arachnoïde.

La substance de l'hémisphère droit ne présentait rien de remarquable, mais, dans l'hémisphère gauche il y avait, à quelque distance de la lamelle osseuse, une portion de la substance corticale endurcie dans toute son épaisseur et remarquable par une couleur jaunâtre très-différente de la couleur grise. Cette portion avait environ deux pouces de longueur sur un pouce de largeur. La substance blanche n'était nulle part altérée et il n'y avait rien d'anormal ni dans les ventricules ni dans aucune autre partie du cerveau et du cervelet.

Obs. XLII — Blaud de Beaucaire, *Biblioth. méd.*, t. LXII, 1818, p. 145. Convulsions des membres et de la face, à droite; hémiplégie droite transitoire ; soubresauts, puis paralysie du bras droit; balbutiement; convulsions droites; apoplexie capillaire gauche.

Garçon, 7 ans, pris subitement, dans l'après-midi du 3 février, de soubresauts ou légers mouvements convulsifs dans les membres pectoral et abdominal droits.

Quelques instants après, balbutiement. Les membres affectés d'abord continuent à être agités par les mêmes mouvements. Cet état dure une heure, l'enfant revient à lui mais sans recouvrer la parole.

Une demi-heure après, la langue se délie, les mouvements convulsifs cessent et il leur succède une paralysie complète, qui elle-même se dissipe spontanément au bout de deux heures,

Le 4. Epistaxis, céphalalgie frontale.

Le 14. Céphalalgie, frisson, assoupissement, sommeil; à quatre heures et demie réveil puis soubresauts dans le membre pectoral droit qui est bientôt suivi de paralysie.

Quelques instants après, langue embarrassée, balbutiement, puis, perte de connaissance, serrement des mâchoires, respiration stertoreuse, mouvements convulsifs des muscles du côté droit de la face, yeux fixes.

L'enfant meurt subitement dans la nuit; il avait eu, sous nos yeux, quatre heures avant, des mouvements convulsifs dans les muscles dn côté droit de la face.

Autopsie. — Veines et sinus cérébraux gorgés de sang; toute la surface du cerveau, rouge, est fortement injectée; sa substance coupée par tranches montrait, comme dans les observations précédentes, *surtout du côté gauche*., des amas nombreux et très-rapprochés de points rouges qui représentaient les capillaires cérébraux fortement injectés. Reste de l'organisme sain.

Obs. XLIII. — Chouppe, *Soc. anat.*, 1871, p. 380. — Méningite tuberculeuse ; rotatation de la tête et des yeux à droite; hémisphère gauche : sur la deuxième circonvolution frontale, plaque arachnoïdienne ; hémisphère droit: plaque de méningo-encéphalique sur la partie moyenne du lobe sphénoïdal.

S..., 19 ans, entrée chez M. Laugier, pour des abcès du cou et une nécrose du calcanéum, le 24 juin 1871.

29 novembre. Céphalalgie occipito-frontale; stupeur.

3 décembre. Vomissements; stupeur; constipation.

8 décembre. Cris lamentables. Pupilles égales, immobiles. Carphologie du bras droit. Rotation de la tête et des yeux à droite : la tête peut être, sans un effort violent, ramenée sur la ligne médiane et même portée à gauche; mais, abandonnée à elle-même, elle reprend immédiatement et lentement sa position vicieuse. Dans ce mouvement artificiel, les yeux suivent jusqu'à un certain point la rotation de la tête, mais l'ouverture pupillaire ne dépasse jamais la partie moyenne de l'ouverture des paupières. Cet état de rotation persiste jusqu'au soir.

9 décembre. Déviation de la tête moins prononcée. Ni paralysie, ni contracture. Mort, le soir.

Autopsie. — L'arachnoïde présente, en plusieurs endroits, un aspect louche, épaissi, surtout autour des vaisseaux; même aspect sur la pie-mère entre les circonvolutions aux points suivants :

1° Sur l'hémisphère gauche, sur la partie supérieure de la deuxième circonvolution frontale, on trouve une plaque grande comme une pièce de un franc; en ce point il n'y a ni granulation, ni altération des parties profondes.

2° A droite, sur les parties supérieure et latérale du lobe sphénoïdal, on trouve sur le trajet des vaisseaux des plaques d'une étendue variable : dans ces points, il est facile de voir plusieurs granulations grises. Une coupe faite à ce niveau montre, environ dans l'étendue d'un œuf de pigeon, au niveau de la partie moyenne des circonvolutions latérales, les lésions suivantes :

1° Les méninges, surtout vers le fond des anfractuosités, sont épaissies et louches; 2° la substance grise est très-injectée, ramollie, et on y voit par places des granulations grises; 3° on trouve dans la substance blanche quelques points jaunes ocreux, et cela, jusqu'à 2 ou 3 centimètres du corps strié. Dans ces mêmes points, on rencontre de petits épanchements sanguins.

Les artères de la base de l'encéphale sont saines, à l'exception de la sylvienne droite dont les parois sont épaissies, mais qui n'est pas oblitérée. Pas d'autre lésion dans le reste de l'encéphale.

L'examen microscopique fait voir qu'on a affaire à de la méningo-encéphalite tuberculeuse.

Obs. XLIV. — (Dreyfus, *Soc. de Biologie*, 11 mars 1876.) — Fourmillements et secousses dans le bras gauche, puis dans la jambe; perte de connaissance; paralysie progressive des membres gauches : paralysie moindre de la jambe que du bras; hémiplégie faciale gauche inférieure; céphalalgie fronto-pariétale droite; hémiplégie gauche plus intense; granulations et encéphalite tuberculeuses dans le fond du sillon de Rolando, à droite.

La nommée C..., âgée de 28 ans, entre à l'Hôpital temporaire (service de M. Hayem) le 4 février 1876.

Cette femme qui a toujours joui, jusqu'à présent, d'une excellente santé, raconte que sa maladie commença le 25 janvier, de la manière suivante : elle ressentit en se levant des fourmillements et de petites secousses convulsives dans le bras gauche,

puis des fourmillements dans le membre inférieur gauche et, au bout de quelques secondes, perdit connaissance. Son mari lui dit qu'elle resta assez longtemps sans mouvement, l'écume à la bouche. Cette perte de connaissance fut suivie d'un léger sentiment de courbature.

Le lendemain, elle ressentit de nouveau les mêmes phénomènes dans les membres du côté gauche, puis elle constata une diminution des forces, surtout dans le membre supérieur, paralysie qui alla croissant jusqu'à son entrée à l'hôpital. A cette époque on constate les phénomènes suivants : paralysie assez prononcée du membre supérieur, avec légère contracture et flexion du coude; paralysie moins marquée du membre inférieur qui ne rend pas la marche impossible; déviation très-légère de la face du côté droit, avec déviation de la pointe de la langue à droite; intégrité de l'orbiculaire des paupières et des mouvements pupillaires. Pas de troubles des sens, ni de la sensibilité périphérique. Douleur lancinante dans la région fronto-pariétale droite, assez vive pour causer l'insomnie et empêcher toute alimentation. Quelques vomissements. Tendance à la constipation. Température normale. Rien au cœur, ni dans les poumons.

2 cuillerées de sirop de Gibert; injections de morphine au point douloureux.

Pendant les jours suivants, la paralysie fit de rapides progrès; surtout du membre supérieur. Diminution notable de la sensibilité tactile au membre supérieur. Déviation très-nette de la face. En même temps la malade s'anémie rapidement et son visage présente une remarquable pâleur. Dépression profonde.

Le 13 février, en se levant, la malade tombe privée de connaissance. A la visite, état subcomateux; paralysie complète des membres, paralysie faciale très-marquée; parole inintelligible. Intelligence presque complètement abolie. Dilatation de la pupille gauche, lèvres et langue fuligineuses. Selles et urines involontaires. La malade meurt dans l'après-midi, sans que la température soit élevée.

Autopsie. — 15 février. Sous les deux plèvres, nombreuses granulations tuberculeuses isolées : au centre du poumon gauche petit foyer caséeux. Rien dans les autres viscères, ni dans le péritoine.

Cerveau : sérosité sous-méningée assez abondante. Les circonvolutions du côté droit sont un peu affaissées. On trouve dissémi-

nées sur la convexité des hémisphères et à la partie supérieure quelques rares granulations tuberculeuses isolées. Les méninges n'adhèrent à la substance cérébrale qu'en un point, au niveau de l'extrémité interne du sillon de Rolando droit, où l'on trouve une petite plaque de méningite tuberculeuse, à cheval sur le point de jonction des deux circonvolutions ascendantes au niveau du lobe paracentral.

Au fond du sillon de Rolando droit, à deux centimètres en avant de l'extrémité de la scissure de Sylvius, il existe un bouquet de granulations tuberculeuses, de 2 centimètres environ de diamètre, refoulant les deux circonvolutions ascendantes. Ces granulations sont entourées d'un petit foyer d'encéphalite. Dans la substance corticale de ces circonvolutions, plus étendu dans la circonvolution frontale. Au-dessous, la substance cérébrale est ramollie dans une assez grande étendue, ce qui explique l'aplatissement des circonvolutions à ce niveau.

Dans les ventricules et dans les corps opto-striés, rien de particulier à signaler.

Réflexions. — Cette observation paraît intéressante au point de vue clinique en raison de la marche anormale de la maladie, et au point de vue de la physiologie pathologique. Les phénomèmes de début (épilepsie de Jakson) doivent être attribués au bouquet de granulations situé au fond du sillon de Rolando : nouveau fait à l'appui des théories actuelles sur les localisations corticales. Les phénomènes terminaux (œdème) ont sans doute été causés par l'œdème cérébral qui lui-même reconnait probablement pour cause la compression d'une veine cérébrale par l'amas de granulations tuberculeuses que nous venons de décrire.

Obs. XLV (résumée; Pivent, th. de Paris, 1852, de la méningo-encéphalite tuberculeuse, obs. XI, p. 63).— Convulsions générales ; paralysie bras droit ; convulsions ; paralysie du membre inférieur gauche ; convulsions.

Alexandrine D..., 3 ans, entrée le 25 avril, pour diarrhée.

Le 30. Vomissements caractéristiques, convulsions générales.

Le 1er mai. Raideur telle de tout le corps qu'on soulève l'enfant de toute pièce, convulsions des yeux et des membres; sous l'in-

fluence d'inhalations d'éther, la malade revient à elle, la raideur tétanique cesse et les membres tombent dans le relâchement : on constate alors que la sensibilité est intacte partout, mais que le bras droit est paralysé du mouvement.

Le 2. Convulsions auxquelles le bras droit, paralysé hier, participe en s'agitant comme le bras gauche. Après la convulsion, relâchement complet, le bras droit a recouvré le mouvement, mais le membre inférieur gauche semble l'avoir perdu à son tour.

Le 3. Mort dans une attaque de convulsions complètes.

Autopsie. — On trouve toutes les lésions de la méningite tuberculeuse que nous ne répéterons pas ici, mais rien qui puisse expliquer la paralysie, ni foyer apoplectique, ni tubercules dans la substance cérébrale.

Obs. XLVI (résumée ; Parent, p. 327, obs. 65). — Mouvements convulsifs dans les deux bras ; arachnitis de la face supérieure des deux hémisphères.

Une ouvrière en dentelles, de 25 ans, entrée à l'Hôtel-Dieu, le 4 octobre, 1820.

Le 8. Commencement de troubles intellectuels ; mouvements convulsifs dans les deux bras.

Le 9. Diminution de la sensibilité générale, abolition de la motilité, respiration lente.

Le 10. Coma profond ; perte complète des sens et de la sensibilité des deux côtés, bouche déviée à droite, contraction du bras gauche avec rigidité ; flaccidité du bras droit.

Le 11. Coma profond, flaccidité des deux bras. Mort.

Autopsie. — Rougeur avec opacité, épaississement et augmentation de densité de la portion de l'arachnoïde qui recouvre la face supérieure des deux hémisphères cérébraux, ainsi que de leurs parties latérales; sur les côtés la rougeur se dissipe en partie par les lotions.

L'arachnoïde qui tapisse la base du cerveau est très-épaissie et paraît enflammée avant la portion qui recouvre la convexité et surtout les parties latérales.

Une once et demie de sérosité dans chaque ventricule latéral dont la membrane est parfaitement saine.

Le cerveau, le cervelet et la protubérance, la moelle allongée sont sains. Tubercules dans les poumons.

Obs. XLVII (Lallemand, t. III, p. 175). — Céphalalgie frontale ; convulsions du bras et de la jambe gauches ; ulcération superficielle de l'hémisphère droit.

Une dame après avoir été plusieurs années sujette à des maux de tête fixés particulièrement vers le front, fut prise de mouvements convulsifs du bras et de la jambe gauches : ils revenaient par accès plusieurs fois par jour, et duraient d'ordinaire une à deux heures chaque fois.

Elle dépérit et mourut.

Autopsie. — A la partie supérieure de l'hémisphère droit du cerveau, existait une perte de substance superficielle dûe à une ulcération de deux pouces et demi de long, d'un pouce et demi de large et près d'un pouce de profondeur. Au fond de cette ulcération, on trouva quelques lames minces d'une matière brunâtre et dure, incrustée de matières pierreuses.

Obs. XLVIII (résumée ; Parent, p. 319). — Arachnitis de la convexité de l'hémisphère gauche ; convulsions suivies de paralysie du côté droit.

Lambert, 20 ans, souffrait depuis quelque temps, quand le 16 novembre, il éprouve des frissons, du tremblement et de la douleur de tête.

Le 17. Abattement considérable, envie de vomir.

Le 19. Pouls fréquent, délire, rire sardonique.

Le 20. Exacerbation violente, délire, *convulsions de presque tous les muscles du coté droit.*

Le 21. Délire, cris, vociférations, agitation extrême.

Le 22. Assoupissement profond, *paralysie presque complète des muscles du coté droit* ; yeux fixes, pupilles dilatées.

Autopsie. — Méninges rouges injectées en différents points correspondants au pariétal gauche.

Obs. XLIX (Cruveilhier, *Atlas d'anat. pathol.*, livrais. 20, p. 9).—Ramollissement du cerveau, circonvolutions convexité gauche; hémiplégie droite; guérison ave idiotisme; mort trois mois après, par suite d'un ramollissement nouveau, portant sur les circonvolutions postérieures.

Bertrand, âgée de 80 ans, entrée à l'infirmerie le 15 novembre 1832, avec un engourdissement des *membre supérieur et inférieur du côté droit*; cet engourdisssement fut bientôt porté jusqu'à *l'hémiplégie qui resta incomplète* et qui fut accompagnée de rigidité. En outre, hébétude telle que la malade interrogée, répète les derniers mots des questions qui lui sont adressées.

Les jours suivants, sous l'influence d'antiphlogistiques, *le mouvement revient* dans les membres qui restent rigides.

Le 5 décembre. Mouvemements volontaires assez énergiques.

Le 26. *Mouvements plus étendus*, la malade peut marcher à l'aide d'une béquille; mais elle est dans l'état d'hébétude le plus complet.

La malade a été plus tard transférée dans la division dite des gâteuses, elle est restée en état d'idiotisme.

Elle meurt dans les premiers jours de mars.

Autopsie: *Hémisphère gauche*. A côté de la scissure médiane, les circonvolutions qui répondent à la partie la plus élevée du cerveau ont été en partie détruites. Couleur jaune serin de la cicatrice qui est formée par du tissu cellulaire infiltré de sérosité.

Les circonvolutions voisines de celles qui ont été détruites présentent à leur surface des lignes, des points jaunâtres qui occupent soit le bord libre des circonvolutions, soit leurs faces, soit le fond des anfractuosités.

Il y a perte de substance dans tous les points jaunes; les circonvolutions postérieures à celles que je viens de décrire présentent un ramollissement amaranthe très superficiel; la substance qui n'est point altérée dans toute son épaisseur, mais seulement dans sa couche la plus superficielle.

Les circonvolutions détruites appartenaient à un vaste ramollissement qui s'étendait jusqu'à la voûte du ventricule latéral.

Dans l'épaisseur du corps strié du même côté, était un foyer à parois jaunâtres et très-denses.

Hémisphère droit. — Couleur rouge amaranthe de la substance grise des circonvolutions postérieures.

Obs. L. (Résumée (Andral), loco citato, p. 477). — Hémiplégie droite progressive, totale; contracture limitée à deux doigts de la main ; ramollissement cortical latéral gauche.

Homme, 68 ans, ayant depuis quelque temps les idées dérangées.

Quelques jours après une tentative d'asphyxie par le charbon, est trouvé somnolent.

En même temps, on s'aperçut d'une déviation de la bouche à gauche; le bras droit était paralysé ; le petit doigt et l'annulaire de la main de ce côté étaient dans un état de contracture permanente.

Les deux jours suivants, hémiplégie droite complète.

Mort le lendemain.

Autopsie : Hémisphère gauche ramolli *latéralement*; on enlevait avec la pie-mère une couche de substance cérébrale. La couche corticale correspondante aux parties ramollies était moindre que dans les endroits altérés. Ramollissement n'intéressant pas *les ganglions*.

Obs. LI. (Résumée, Andral, *Clin. méd.* T. V, p. 392). — Contracture du membre supérieure gauche se faisant parties par parties ; parésie, puis paralysie de la jambe gauche; ramollissement fronto-pariétal.

Femme, 70 ans, entrée à la Pitié dans le marasme.

La volonté ne peut imprimer aucun mouvement au membre thoracique gauche, non plus qu'au membre abdominal du même côté ; avant-bras contracturé en flexion : membre abdominal en résolution complète. Cette femme raconte que, 15 jours avant son entrée à l'hôpital, elle avait vu le doigt annulaire et le petit doigt de la main gauche, se fléchir brusquement sans qu'elle ait pu les ramener dans l'extension ; elle n'éprouva rien pendant plusieurs jours, puis toute sa main se fléchit sur l'avant-bras, et celui-ci, bientôt à son tour, fut entrainé vers le bras; en même temps, le membre abdominal gauche devint engourdi et enfin se paralysa complètement.

Jamais de perte de connaissance.

Mort, 20 jours après l'entrée à l'hôpital, de phthisie pulmonaire.

Autopsie : Circonvolutions intactes, mais, un peu au-dessous d'elles, *à l'union des lobes antérieur et moyen* de lhémisphère droit, ramollissement notable de la substance cérébrale, occupant un espace capable de contenir une pomme d'api.

Autres parties de l'encéphale saines.

Obs. LII. (Pitres). Observation communiquée à la Société de biologie, janv. 1876). — Ramollissement cortical siégeant à l'extrémité supérieure de la scissure de Rolando ; contracture des membres du côté opposé ; paralysie douteuse de la face ; pas de paralysie de la langue. — (Voir le Schéma de la figure 6).

Br. (Amédée), agé de 66 ans, charron, transporté à l'hôpital Beaujon (service de M. Lépine, salle Beaujon, n° 5), le 6 novembre 1875. — Cet homme, qui jouit d'un embonpoint considérable et qui a fait pendant longtemps de nombreux excès alcooliques, se plaignait fréquemment depuis plusieurs mois de céphalalgie, de vertiges et de petits étourdissements subits, qui duraient quelques minutes et se dissipaient spontanément. Il avait aussi quelquefois des vomissements qui survenaient sans cause appréciable.

Il y a trois mois, il eut tout-à-coup un étourdissement plus fort que les autres, il faillit tomber, mais cependant il ne perdit pas tout à fait connaissance. Aussitôt après cet accident, il s'aperçut que ses membres du côté droit étaient sensiblement plus faibles que ceux du côté gauche et qu'il avait une certaine difficulté à articuler les mots. Cette hémiplégie légère se dissipa rapidement et après une quinzaine de jours il n'en restait plus de traces appréciables. Le 3 novembre, il eut encore un étourdissement très-fort, accompagné d'éblouissements, de bourdonnements d'oreilles et suivi aussitôt après d'une hémiplégie du côté gauche.

Le 7 novembre, à la visite du matin, on trouve le malade couché dans le décubitus dorsal : la peau du visage est fortement colorée et l'on remarque que tout le côté gauche de la face est couvert de grosses gouttelettes de sueur qui n'existent pas du côté droit. — Pas de déviation conjuguée des yeux et de la face. — Pas de contraction des muscles sterno-cléido mastoidiens. — Le malade a toute sa connaissance, il entend ce qu'on lui dit et répond bien ; il tire la langue avec quelque difficulté mais en ligne droite. Les deux yeux sont également entr'ouverts — pas de strabisme. — Pupilles égales et contractiles. — Il ne paraît pas y avoir de paralysie faciale.

La vue est intacte : le malade distingue une épingle ou un brin de fil aussi bien d'un œil que de l'autre. L'ouïe est bien conservée, cependant le malade prétend « *qu'il a des oiseaux et des tambours dans les oreilles.* » Les sensibilités olfactive et gustative n'ont pas été explorées.

Les deux membres du côté gauche sont fortement contracturés, la main est fléchie sur l'avant-bras et l'avant-bras sur le bras, le bras est énergiquement appliqué contre le thorax. Le membre inférieur gauche repose dans le lit sur sa face externe : la jambe est à demi fléchie sur la cuisse et quand on veut l'étendre. les muscles de la partie postérieure de la cuisse se tendent énergiquement. — Les reflexes sont abolis à gauche. — La main gauche est sensiblement plus chaude que la droite. — Sensibilité au pincement conservée, motilité volontaire complètement abolie dans les membres du côté gauche. La respiration est très-fréquente (54), quelques râles sibilants et sous-crépitants disséminés dans les deux poumons; pouls 110; rien au cœur; température axillaire, 37,2

Le 8 novembre. — Le membre supérieur gauche est un peu moins fortement contracturé; le malade paraît comprendre encore ce qu'on lui dit, mais il parle difficilement et ses réponses sont inintelligibles. Il pleure à chaque instant. Le côté gauche de la face est un peu moins mobile que le côté droit; le malade tire plus facilement la langue hors de la bouche et cet organe n'est pas dévié. Température 37.

Le 9 novembre. — La contracture des membres a presque totalement disparu, elle n'existe d'une façon très appréciable qu'à la main gauche.

Le 10 novembre. — La contracture est tout à fait dissipée; sensibilité au pincement conservée; urines limpides renfermant un nuage à peine appréciable d'albumine; pas de sucre.

Le 11 novembre. — Les membres du côté gauche sont tout à fait flaccides; la peau du visage est couverte de sueurs; le malade paraît comprendre un peu ce qu'on lui dit, mais il répond d'une façon tout à fait inintelligible; température 40; mort à trois heures de l'après-midi.

Autopsie le 13. — *Encéphale.* Les artères de la base (le tronc basilaire, les deux carotides, l'origine des cérébrales) présentent plusieurs îlots de sclérose annulaire qui rétrécissent notablement leur lumière sans les oblitérer tout à fait; le bulbe et le cervelet sont sains; au centre de la protubérance à droite de la ligne médiane, on trouve une petite lacune du volume d'un grain de chanvre sans vascularisation périphérique.

Hémisphère gauche. Les méninges sont épaissies et opaques; le tronc de la cérébrale moyenne et les branches méningiennes qu'elle fournit au fond de la scissure de Sylvius présentent de loin en loin plusieurs îlots d'athérome séparés par des portions d'artères tout à fait saines; à la surface des circonvolutions on trouve des îlots semblables

disséminés dans les artères de la pie-mère ; les méninges se séparent facilement de la substance corticale ; à la partie antéro-externe du noyau lenticulaire, on trouve un petit foyer celluleux aplati situé entre la face externe du noyau gris et la face interne de la capsule externe.

Hémisphère droit. Les artères méningiennes présentent, de loin en loin, des îlots d'artério-sclérose, plus nombreux que du côté opposé. Les branches de la sylvienne qui longent les sillons de l'insula de Rei sont également plus altérées qu'à gauche.

Les méninges s'enlèvent très-facilement sur le lobe frontal, sur le lobe occipital, et sur la partie inférieure du lobe pariétal. Mais à la partie *supérieure de ce lobe,* au voisinage *de la scissure inter-hémisphérique,* elles entraînent avec elles des *fragments volumineux de substance cérébrale ramollie.* Il existe, en effet, à l'extrémité supérieure du sillon de Rolando, un foyer de ramollissement cérébral, allongé dans le sens antéro-postérieur, large de 1 centimètre et demi, long de 5 centimètres, ayant la forme d'un prisme triangulaire, à base dirigée en haut, et s'enfonçant par son sommet dans le centre ovale à une profondeur de 2 centimètres environ. Son siége correspond exactement à la limite des territoires vasculaires méningiens de la sylvienne et de la cérébrale antérieure.

Les points des circonvolutions détruits par le ramollissement sont :

1° Le tiers postérieur de la première circonvolution frontale.

2° Le quart supérieur de la circonvolution frontale ascendante.

3° le cinquième supérieur de la circonvolution pariétale ascendante.

4° Le pied du lobule du pli pariétal.

Le lobule du pli pariétal, lui-même. est intact. Quand au lobule paracentral, examiné par la face interne de l'hémisphère, il paraît sain. Mais en réalité il est séparé de ses connexions centrales, car le ramollissement, s'enfonçant à la manière d'un coin dans le centre ovale, parallèlement à la grande scissure inter-hémisphérique a détruit la substance blanche sous-jacente au lobule para-central.

La couche optique et le corps strié ont leur consistance et leur coloration habituelles. Ils ne présentent aucune lésion.

Rien à noter dans les organes thoraciques et abdominaux.

Obs. LIII. (Résumée. J. Cruveilhier, atl. d'anat. path. liv, 20, pl. IV fig.). — Inflammation du sinus longitudinal supérieur et des veines qui y aboutissent ; apoplexie capillaire ; convulsions gauches, prédominantes dans le bras gauche.

X..., fille, 20 ans, entrée à l'Hôtel-Dieu le 20 avril 1833.

10 mai. La tête est souvent tournée à droite ou à gauche, et, si on essaie de la redresser, on cause beaucoup de douleur.

Pupilles dilatées ; mouvements convulsifs épileptiformes dans la moitié gauche du corps, surtout dans le membre supérieur.

Le pouce de la main gauche reste très-fortement appliqué contre la paume de la main pendant toute la durée du spasme qui est de cinq à dix minutes, et auquel succède la résolution complète des parties.

Le côté droit du corps reste étranger à ces alternatives de contraction et de résolution.

Le 11. Tête revenue à la rectitude normale.

Membres gauches en rigidité permanente.

Le 12. Le bras gauche, à demi-contracté, tend à être rapproché du tronc par saccades convulsives qui font bientôt place à la résolution. Mort dans la nuit.

Autopsie. Sinus longitudinal supérieur rempli par un caillot très-dense, adhérent à ses parois. Les méninges enlevées, on voit sur quelques-unes des circonvolutions et des anfractuosités de l'hémisphère gauche qui avoisinent le sinus médian, quelques foyers d'apoplexie capillaire, caractérisés par une pulpe couleur lie de vin foncé, qui tenait la place de la substance grise de ces circonvolutions, et qui s'étendait même à la couche adjacente de substance blanche. Dans l'hémisphère droit, il y avait un ramollissement rouge (apoplexie capillaire), moins étendu.

Obs. LIV. (Lallemand, recherches anatomo-pathologiques, sur l'encéphale. T. III, p. 42). — Convulsions prédominantes à droite ; parésie du côté droit ; tumeur pariétale gauche.

Un enfant de 16 mois, bien portant jusqu'alors, éprouva une attaque de convulsions, qui affecta principalement et fortement le côté droit.

Il eut une seconde attaque le soir du même jour, après quoi de la fièvre, perdit la vue et la faculté d'avaler.

Au bout de dix jours recouvra la vue et la déglutition.

Depuis lors, certain degré de paralysie dans le côté droit, sauf cela, jouit d'une bonne santé pendant quatre ans. Alors, attaques d'épilepsie revenant tous les deux mois. Après une frayeur, elles revinrent plus fréquentes et amenèrent la mort de l'enfant, à 12 ans.

Tout le côté droit était resté faible, et le membre inférieur était de 3 pouces plus court que l'autre. L'intelligence avait été si peu développée qu'on n'avait jamais pu lui apprendre à écrire.

A la surface du cerveau, sous le pariétal gauche, tumeur du volume d'un œuf, située entre l'arachnoïde et la pie-mère : blanchâtre, gélatineuse, mais très-ferme : quand on la coupait, il en sortait un liquide séreux,

Les symptômes de la première maladie sont ceux d'une encéphalite aiguë, compliquée de méningite ; car les deux attaques qui eurent lieu le premier jour, affectèrent principalement et fortement le côté droit, qui resta ensuite paralysé.

Obs. LV. (Humbert, Soc. anat. 1870, p. 335). — Aphasie ; contractures des membres droits.

M..., 47 ans, tonnelier, entre le 20 avril 1870, chez M. Verneuil, pour un cancer des côtes.

Un peu d'hésitation et de lenteur de la parole,

29 avril. Un peu de coma ; aphasie ; exophthalmie gauche; chute de la paupière supérieure gauche; un peu de contracture des muscles du côté droit, dont la sensibilité est diminuée; incontinence d'urine. Les choses continuèrent dans cet état jusqu'au 6 mai, Mort.

Autopsie. Cancer des côtes et des méninges.

La fosse sphéno-temporale gauche est occupée par une tumeur arrondie, du volume d'un œuf de pigeon qui, par sa base, adhère intimement aux méninges, et, par sa face libre, comprime la région correspondante du cerveau. La partie inférieure de la corne sphénoïdale est légèrement ramollie. La troisième circonvolution frontale gauche, indirectement comprimée par la tumeur, est si aplatie, qu'en certains points, son épaisseur ne dépasse pas 2 millimètres. C'est ce qu'à constaté M. Broca, qui l'a attentivement examinée.

Obs. (1) LVI. (J. Cruveilhier., anat. pathol., 8e livraison, planche 3, fig. 3, 4, 5, et page 12). — Hémiplégie gauche subite; épilepsie hémiplégique gauche.

Glaber, 66 ans, se plaignait depuis longtemps de maux de tête et d'affaiblissement général quand, à la fin de juin 1829, elle fut prise subitement d'hémiplégie gauche complète pour le mouvement, incomplète pour le sentiment, avec œdème léger des membres paralysés. On croit à une hémiplégie apoplectique.

15 août. Convulsions des plus violentes, portant exclusivement sur les membres paralysés : pendant toute la durée de cette attaque, qui fut d'une demi-heure environ, il ne parut pas y avoir eu perte de connaissance.

Les mouvements convulsifs n'ont pas reparu.

La malade s'éteignit avec toute sa connaissance, le 9 septembre, deux mois et demi environ après l'invasion, vingt-quatre jours après les convulsions.

Autopsie. Tumeur carcinomateuse, située sous l'arachnoïde, à côté de la scissure médiane, à la réunion des circonvolutions antérieures, avec les circonvolutions moyennes. Cette tumeur, grosse comme une noix, était recouverte par un grand nombre de vaisseaux, d'apparence veineuse : elle était reçue dans la substance cérébrale déprimée et comme détruite à son niveau.

La figure 5 représente la face profonde de cette tumeur, qui est bosselée et vasculaire, comme d'ailleurs toutes les tumeurs carcinomateuses.

La figure 4 donne une idée de la coupe de cette même tumeur et de la substance cérébrale environnante. Cette coupe, qui est transversale, présente un premier cercle très-mince, qui était très-rouge (ce premier cercle est formé par une membrane vasculaire) ; un second cercle, qui a la demi-transparence, et la mollesse de l'encéphaloïde ; un troisième cercle, qui offre l'aspect de la matière tuberculeuse. Au centre, se trouvent plusieurs cellules d'inégale capacité contenant de la sérosité.

(1) L'intérêt de ce fait réside presque tout entier dans les figures 3 et 4 jointes à l'observation : on voit que la tumeur est implantée sur la partie postérieure de la première circonvolution frontale et qu'elle intéresse la partie supérieure de la circonvolution frontale ascendante.

La substance cérébrale environnante, offre le ramollissemeni jaunâtre, gélatiniforme que j'ai déjà mentionné plusieurs fois. Il me fut facile d'exprimer de cette substance ramollie, des gouttelettes de liquide poseux. Le reste du cerveau et de tous les autres organes sont parfaitement sains.

Parmi les réflexions que lui suggère cette observation, Cruveilhier fait celle-ci : « Je regarde les mouvements épileptiformes comme le signal de l'invasion du travail morbide qui a eu pour résultat le ramollissement gélatiniforme.

Obs. LVII. (Résumée. James Russell, *Med. Times*, T. I, p. 197, 1875). — Parole difficile ; parésie du côté droit ; convulsions générales ; mouvements convulsifs du côté droit ; hémiplégie droite incomplète ; kyste de l'hémisphère gauche pressant, par son développement excentrique, les circonvolutions.

X..., 27 ans, 6 janvier, douleurs de tête, difficultés pour s'exprimer comme s'il lui avait fallu chercher ses mots.

Paralysie du côté droit de la face ; augmentation de celle-ci. Le mois suivant, quelques faiblesses dans le bras et la jambe du côté droit.

24 mars. Deux attaques épileptiques très-fortes. Les phénomènes paralytiques s'accentuent. En même temps, parole incompréhensible (le médecin déclare ne pouvoir à ce sujet se prononcer d'avantage). Pendant quatre mois que le malade prend du bromure de potassium, pas de convulsions, mais seulement quelques mouvements convulsifs dans le côté droit de la face et dans les deux membres du même côté ; le tout au début de la médication ; excitation mentale.

12 août. Impossibilité d'articuler. Paralysie partielle du bras droit et de la jambe droite.

Point de déviation de la langue, ni de paralysie du voile du palais. Pas d'asymétrie de la face, sensation de quelques raideurs dans la joue gauche. Une fois, sensation bizarre dans la jambe et le bras gauches, mais pendant peu de temps.

Douleur excessive dans toute la partie supérieure de la tête, il y avait eu absence de douleurs céphaliques jusque là,

20. Douleurs dans la tempe gauche. Hémiplégie droite complète. Le malade ne parle plus ; déglutition difficile et douloureuse.

Septembre. Pas de douleurs ; plusieurs attaques ; eschares sur le dos ; somnolence et stupeur. Mort le 4 novembre dans un accès.

Autopsie. — Circonvolutions cérébrales pressées. Pont de varole et moelle allongée sains. La plus grande partie de l'hémisphère gauche est occupée par un kyste de la grosseur d'une orange ordinaire, il est situé dans la substance blanche de l'hémisphère en dehors du ventriculelatéral; pas d'altération de la substance blanche voisine.

Le kyste a évidemment pressé le corps strié et le thalamus, et a exercé une pression prolongée sur les circonvolutions, de telle sorte qu'il tendait à proéminer vers la surface du milieu de l'hémisphère. Ce kyste est unique. Toutes les autres parties de l'encéphale sont saines.

Obs. LVIII. (Résumée. Tüngel, *in* Lancereaux, deuxième édit. de la Syphilis, p. 362.) — Mouvements convulsifs à gauche ; parésie et paralysie gauche ; rotation de la tête à gauche.

Homme, 46 ans, convulsions cloniques sans perte de connaissance, en 1859.

Ces convulsions, qui commencèrent par les muscles de la langue, passèrent ensuite aux muscles de la machoire inférieure et de l'œil gauche.

Du 13 mars au 10 juin, onze attaques se distinguant par une rotation de la tête à gauche.

10 juin. Mouvements convulsifs dans la jambe gauche. Céphalalgie frontale droite.

6 décembre. Douleurs de tête, perte de connaissance, suivie d'hémiplégie de tout le côté gauche. Cette paralysie s'améliore bientôt, mais ne disparaît pas.

En 1860, attaques épileptiques avec perte de connaissance ; l'hémiplégie persiste. Mort d'érysipèle.

Autopsie. — Altération du pariëtal droit à sa face interne ; en ce point la surface externe de la dure-mère est couverte d'une fausse membrane villeuse.

Par sa face interne, cette membrane adhére, dans l'étendue d'une pièce de cinq francs, avec la pie-mère et la couche corticale du cerveau. La masse qui produit cette union est, vers se partie moyenne, solide, consistante, sèche et élastique ;elle s'enfonce entre les circonvolutions, ou elle forme trois excroissances conoïdes. Ces excroissances sont en partie indurées et jaunâtres, en partie transformées en une bouillie granuleuse.

Obs. LIX. (Très résumée. Carl Stark, obs. analysée in *Revue Hayem*, 1875. T. V, p. 116). — Epilepsie hémiplégique gauche.

Femme, 35 ans, contractures cloniques continues dans toute la moitié gauche de la face (qui était déjà paralysée) et dans les muscles masticateurs du même côté. Convulsions cloniques de la main et de la cuisse gauches.

Quand les convulsions de la moitié gauche de la face étaient très-violentes, parfois il en survenait aussi dans la moitié droite et dans la main correspondante, mais ces spasmes étaient toujours beaucoup plus faibles et très-passagers.

Convulsions cloniques et toniques des globes oculaires (droit externe gauche et droit interne droit).

Asymétrie très-nette du crâne, moitié droite plus petite. Issue d'un liquide clair abondant à l'ouverture du crâne. Dure-mère tremblotante au niveau du lobe frontal; un peu en arrière du milieu *des premières circonvolutions frontales droites et gauches*, excavation en forme de jatte, profonde de 0, 01, située en travers de la ligne médiane. Son fond est constitué près des circonvolutions déprimées et par le sillon interhémisphérique dont les deux lèvres sont agglutinées. Il s'agit évidemment d'une dilatation kystique de la pie-mère, remplie d'un liquide aqueux et dont le plafond était resté adhérent à la dure-mère. Un peu plus en arrière, à la racine des mêmes circonvolutions et à l'extrémité supérieure *des deux circonvolutions centrales antérieures*; se trouve une seconde cavité de même nature, creusée également aux dépens des deux lobes frontaux, mais moins profonde que la première.

Troisième kyste gros comme une noix *à la partie supérieure du sillon précentral droit* ; la voûte de ce kyste est conservée et proémine comme une bulle de savon entre les parois du sillon qui sont écartées l'une de l'autre. *La racine de la deuxième circonvolution frontale droite et la partie inférieure de la circonvolution centrale antérieure* (jusque près de l'extrémité externe de la scissure de Sylvius) sont très-atrophiées et réduites au moins de la moitié de leur volume normal. On aperçoit encore sur quelques sillons *du lobe pariétal gauche inférieur*, des dilatations vésiculeuses de la pie-mère ayant les dimensions de noyaux de cerises et un contenu séreux, mais sans trace, à leur niveau, de compression de la substance corticale.

Atrophie des couches optiques. Dégénérescence grise des cordons latéraux du cou, des cordons postérieurs du dos et aux lombes.

Obs. LX. (Jackson, *Med. Times*, juin 1875, P. 686. Voir le Schéma). — Convulsions du bras droit ; convulsions s'étendant du bras droit à la jambe droite ; parésie droite ; convulsions générales ; tumeur couvrant, à gauche, la partie postérieure de la circonvolution frontale antérieure au point de réunion avec la frontale ascendante.

La malade eut sa première attaque le 21 septembre 1872, Au moment où elle levait son bras, elle sentit tout à coup qu'il « se contractait. » Les yeux se troublèrent, puis elle perdit connaissance. Elle se réveilla trois quarts d'heure après et retrouva l'usage de son bras. Le 16 octobre, elle eut une seconde attaque. Elle venait de se plaindre de pesanteur sur le sommet de la tête, quand « son bras se leva de nouveau, » puis elle perdit connaissance. Pendant la nuit elle eut plusieurs attaques. Elle ne se mordit pas la langue. Le lendemain, elle eut encore une attaque, mais limitée, au bras droit. Elle en eut beaucoup d'autres jusqu'au 24 novembre, toujours au bras droit. Le 16 novembre elle eut, pour la troisième fois, une très-forte attaque. Elle ne perdit connaissance que pendant très-peu de temps. Après avoir débuté dans le bras, l'attaque descendit dans la jambe, puis remonta au milieu du dos. Ce fut la dernière de ce genre. Pendant longtemps après, les convulsions furent limitées au bras. Le 19, elles furent très-fréquentes : pendant sept quarts d'heure, le bras fut constamment en mouvement.

Je vis la malade pour la première fois le 24 novembre. Elle eut plusieurs attaques limitées au bras droit. La malade les sentait commencer dans l'épaule : pour en montrer exactement le point de départ, elle plaça un doigt sur le deltoïde au-dessous de l'articulation de l'épaule. L'omoplate était légèrement soulevée, les pectoraux etaient en mouvement. Le spasme descendit tout le long du bras, depuis l'épaule jusqu'aux doigts. Au debut de chaque attaque, il était tonique ; il devenait clonique, quand l'attaque atteignait son paroxysme. Le pouce était fortement pressé contre la face palmaire de l'index, et cela si fortement, qu'il semblait à la malade que « son pouce voulait arracher son doigt. » Grandes douleurs pendant l'attaque : connaissance complète. Les spasmes revenaient au moindre mouvement du bras. Pendant les attaques, le mari saisissait le bras, ce qui apportait un notable soulagement.

Dans l'intervalle des attaques, le bras était complètement paralysé et tout à fait flasque : la malade ne pouvait pas remuer un doigt. Les attaques étaient courtes et soudaines, ni spasme ni paralysie de la face ou de la jambe. — En moyenne, il y eut de vingt à vingt-cinq attaques partielles par jour : une fois on en compta jusqu'à douze en une heure. — La malade ne présentait pas d'autres symptômes que la paralysie et le spasme. La tumeur ne s'annonçait par aucun symptôme caractéristique : ni douleur de tête ni vomissement.

Le 1er décembre, je revis la malade : les attaques s'étaient succédées jour et nuit, à peu près toutes les cinq minutes ; la malade accuse une sensation « d'eau qui coule dans le dos et le long du bras droit : » à plusieurs reprises soulève ses draps pour s'assurer qu'il n'y a pas d'eau dans son lit. La main et le bras droits se gonflent aux articulations. Le 13, une crampe très-douloureuse envahit la jambe droite, mais ne dure qu'un jour. Le 26, la main fut placée sur une attelle, mais on dut l'en retirer, la malade en éprouvant une extrême lourdeur dans la tête et comme un gonflement dans le cou. Les attaques sont maintenant un peu moins fréquentes. On constate un tremblement dans la jambe droite pendant les attaques, et une fois ou deux, un tremblement général. L'œil droit se contracte également pendant les attaques.

Le 5 janvier, la malade va beaucoup mieux, elle n'a plus qu'une attaque dans le bras par jour. Elle ne peut marcher dans sa chambre sans aide. en raison surtout de l'engourdissement du pied droit. Le 28, autre attaque très-forte et générale. Le 31, deux convulsions générales et une attaque très-forte dans le nuit. Survient l'aphasie : la malade a conscience de tout ce qui se fait autour d'elle. La malade n'entend plus distinctement, particulièrement de l'oreille droite. Sensations étranges dans les deux narines. Le 2 février, attaque générale. Le 7, deux autres. La malade ne peut prononcer que quelques mots sans suite. Le 10, autre attaque générale, tremblement incessant pendant plusieurs jours. Le 15, état comateux, qui continue jusqu'au 20, jour du décès.

Autopsie. — Tumeur d'apparence à peu près circulaire à la surface, et se projetant légèrement au-dessus de la surface de l'hémisphère gauche, près de la ligne médiane. Elle s'est développée de façon à couvrir la partie postérieure de la première circonvolution frontale antérieure au point de réunion avec la circonvolution frontale ascendante. Le diamètre de la tumeur était d'environ un pouce :

même étendue en profondeur. Peu de ramollissement autour de la tumeur : sa section montra une surface injectée en quelques points, et infiltrée de sang en d'autres : il y avait plusieurs kystes dans la tumeur que nous crûmes être la trace d'anciennes hémorrhagies ; c'était un gliôme hemorrhagique. Rien dans le reste du cerveau.

Obs. LXI. (Résumée. Jackson, *Med. Times*, juin, 1875, p. 660). — Crampes et convulsions des membres droits suivies de paralysie droite ; convulsions bras droit commençant par crampes des doigts ; parole difficile ; tête et bouche tournées à droite ; hémiplégie droite ; gliôme occupant les circonvolutions du lobule pariétal, partie supérieure du sillon de Rolando.

Thomas W..., âgé de 52 ans, tisserand, vint à l'hôpital pour la première fois en décembre 1871 et mourut en décembre 1874. Rien à noter dans la famille aussi loin qu'il se souvenait, il avait toujours souffert, à des intervalles irréguliers, de maux de tête, qui affectaient principalement la région frontale et étaient assez douloureux pour l'empêcher de travailler. C'était, nous dit-il, « d'épouvantables douleurs, mais il avait l'habitude d'abuser des superlatifs. »

Il n'avait vomi qu'une fois, mais avait eu parfois des nausées. Depuis plusieurs années la mémoire était devenue mauvaise. Quand je l'examinai pour la première fois, il se dit sujet à deux espèces d'attaques convulsives, l'une plus légère, qui revenait à peu près toutes les cinq minutes et une autre qu'il n'avait encore eu que deux fois.

Cette dernière avait eu lieu, pour la première fois, vers le mois de novembre 1872; trois semaines auparavant il avait eu *dans le bras droit une douleur*, qui revenait toutes les heures ou toutes les deux heures et durait un quart-d'heure. C'était une douleur très-vive, comme une crampe, rendant impossible l'usage du bras. Le bras était comme mort.

Au bout de trois semaines, le malade eut une attaque qui débuta par une douleur dans l'épaule, elle allait et venait, descendait vers le genou, puis remontait à la face. Point de douleur dans le bras, mais impossibilité absolue de s'en servir. La tête, au dire de sa femme, était *tournée à droite et la bouche tirée également à droite*. Le bras droit était plié, la jambe droite tantôt pliée, tantôt tendue. Après la con-

vulsion des membres, le malade perdit connaissance. En un quart-d'heure, il put de nouveau comprendre ce qu'on lui dit, mais sans pouvoir y répondre. Quelque temps après, il s'endormit et s'éveilla cinq heures après le commencement de l'attaque. Il éprouva alors une effroyable douleur sur le sommet et dans la partie droite de la tête, un nuage couvrit les yeux.

Il s'aperçut aussi qu'il ne pouvait pas lever le bras droit, il y sentait une douleur infernale qui persista pendant plusieurs semaines.

Grandes attaques : pendant l'une d'elles, qui fut observée par M. Hermen, le bras droit était plié à angle droit, le poignet était étendu, les premières phalanges l'étaient également, les secondes et troisièmes étaient pliées à l'exception du pouce qui était droit. Le bras resta dans cette position pendant vingt ou trente secondes environ, puis les troisième, quatrième et cinquième doigts se courbèrent graduellement vers la paume de la main, tandis que l'index se dressait et que le pouce s'étendait entièrement. Le malade dit que l'attaque commençait dans la partie supérieure du bras par une douleur qui montait vers l'épaule, descendait à droite, remontait du même côté, puis s'échappait par les doigts. Deux mois de traitement par le bromure de potassium amenèrent la diminution du nombre des attaques, puis les firent cesser.

Le 5 mai 1874, Thomas W... revint en disant que ses attaques avaient recommencé six ou sept semaines auparavant, et qu'elles étaient devenues de plus en plus fréquentes. La douleur les avait précédées. Les petites convulsions présentaient les mêmes caractères qu'autrefois ; M. Hermen en vit deux : la première était exactement comme celle qui a été décrite plus haut. Dans l'autre les premières phalanges étaient tendues, les secondes et les troisièmes étaient pliées. Les doigts restèrent rigides dans cette position jusqu'à la fin de l'attaque. Le malade eut aussi quatre convulsions plus fortes (de la première catégorie) pendant lesquelles il perdit connaissance, toutes commencèrent dans le petit doigt de la main droite par une douleur qui passait sur le dos de la main, montait dans le bras, redescendait sur le côté quelque fois, jusque dans la jambe, gagnait la tête puis tirait la bouche de-côté. C'est à ce moment que le malade perdait connaissance. Il fut alors admis à l'hôpital. Ses attaques devinrent extrêmement nombreuses. Il en eut jusqu'à dix-huit en vingt-quatre heures et deux cents au moins depuis le jour de son entrée jusqu'au 24 mai.

Elles passèrent par tous les degrés de gravité, depuis la simple crampe dans les doigts jusqu'à la convulsion du bras tout entier. La main perdit beaucoup de sa force, mais quand on n'en faisait pas l'épreuve, on ne remarquait aucun signe de paralysie.

Point de névrite optique. A la fin du mois le malade put retourner chez lui en bien meilleur état, mais, il dut demander à rentrer en juillet parce que les symptômes se montrèrent de nouveau.

Vers la fin d'août, il alla encore assez bien pour sortir, mais trois semaines après j'appris qu'il était plus souffrant et le trouvai chez lui extrêmement malade. Il avait eu une attaque, me disent ses amis, le lendemain de son départ de l'hôpital, puis d'autres, nuit et jour, pendant quinze jours : la dernière avait eu lieu une semaine avant ma visite. Toutes avaient débuté par des mouvements saccadés de la main droite, la secousse agitait le bras en montant, puis le corps en descendant dans la jambe droite. Le côté droit du visage était atteint, mais non le gauche, *et les yeux étaient tournés vers la droite* (il n'y avait jamais rien à gauche). Je m'en informai avec soin, les jambes furent atteintes avant la face. Ces détails sont sans aucun doute exacts, car j'évite toujours de poser des questions de façon à suggérer les réponses, et, d'autre part, le récit des amis du malade est en tout point conforme aux faits souvent observés dane les attaques de cette nature. On remarquera que les convulsions débutaient encore dans la main droite. Il n'avait plus parlé depuis sa dernière attaque, mais jusque-là il n'y avait eu aucun changement dans la façon de parler. Il n'avait pas dit de sottises ni fait d'erreurs de mots. Voici, quand je vis le malade, quel était son état, tel que l'a décrit le docteur Stephen Mackenzie qui était avec moi : « Il était au lit entouré d'amis et de parents. Il montra immédiatement qu'il reconnaissait le docteur Jackson, par une série de sons inarticulés et par le plaisir qu'il parut éprouver lorsque son attention n'était pas spécialement excitée, il restait dans un état d'hébétude ou de demi-connaissance, ne s'occupant que peu de ce que l'on faisait autour de lui, se disait en sa présence. La bouche était fortement tirée vers la gauche..., son bras droit était étendu sans mouvement le long de son corps, il le prit plusieurs fois avec la main gauche et le laissa tomber..... Il remua la jambe gauche, mais non la droite. D'abord il parut ne pas pouvoir parler, ses amis croyaient en effet qu'il ne pouvaient rien dire à l'exception du mot «Je », qu'ils étaient sûrs lui avoir entendu prononcer. Après

plus ample examen, nous trouvâmes qu'il pouvait dire beaucoup de mots quand son attention était suffisamment éveillée.

Il articulait avec difficulté, mais ne faisait pas d'erreurs de mots. Pas d'aphasie. Il prononça des phrases « *propositionisées* ». Je fis grande attention sur ce point et je suis certain que la faculté de la parole proprement dite était intacte. Il fit des réponses précises aux questions particulières que je lui adressai. De là l'expression du docteur Mackenzie (propositionise). Parler ce n'est pas seulement émettre des mots, c'est émettre des phrases. Dans notre cas il n'y eut jamais aphasie. Quand le malade fut entré à l'hôpital, je l'observai spécialement à ce point de vue.

On l'amena de nouveau à l'hôpital, pendant quinze jours il resta dans l'état décrit plus haut.

Le 19 septembre, les papilles (optic clises), qui avaient été fréquemment examinées donnèrent, pour la première fois, des signes de névrite à son début. Pendant une quinzaine environ la névrite augmenta graduellement puis elle devint complète; il y eut alors beaucoup d'œdème, d'obscurcissement du bord, engorgement des veines, etc. La névrite diminua lentement, elle avait duré six semaines quand les papilles reprirent leur état normal.

Au bout de quinze jours d'hôpital, le malade allait mieux et graduellement il fit plus grande attention à ce qui se passait autour de lui. Peu à peu il se remit à parler, mais la parole ne lui revint pas comme à un aphasique. Ainsi, dès le 16 sept. il prononça cette phrase relativement compliquée : « Je désire que vous me droguiez » ; et, comme je lui demandais s'il souffrait il me répondit : « Oui, dans le dos, douleur horrible. » Ce ne sont pas là de simples interjections, qu'on le remarque bien, ce sont de véritables propositions. Le 5 octobre son état mental était bon, au point qu'il put s'exprimer d'une matière intelligente au sujet d'une lettre qu'on lut devant lui. A cette époque il était sans aucun doute absolument maître de la parole. Ensuite la *paralysie se mit à décroître*, elle quitta la jambe avant le bras et la partie postérieure du bras avant la main, et la face fut dégagée de bonne heure, même avant la jambe. Cependant la paralysie ne disparut jamais. Le malade ne put jamais marcher ni se servir du bras droit.

Le 15 novembre il eut deux attaques limitées à la main droite et le 19 une autre qui dura une demi-heure et resta limitée à la jambe droite ; néanmoins ces convulsions n'empêchèrent par son état de

s'améliorer. Il eut ensuite bon nombre d'attaques locales dans le bras, environ deux tous les trois jours, et quelques attaques générales dans lesquelles il perdit connaissance tantôt en partie, tantôt complètement.

La garde affirma d'une façon positive que dans l'une de ces dernières attaques le côté gauche fut seul atteint. Il est probable qu'elle dit vrai ; le fait éveilla son attention parce qu'ayant vu beaucoup d'attaques du côté droit elle fut surprise d'en voir une du côté gauche; c'était le 10 décembre, le malade avait de grands maux de tête.

Mort le 20 décembre.

Autopsie. — L'hémisphère gauche renferme plusieurs tumeurs (Grooths); la plus grosse est située dans la partie supérieure du lobe pariétal gauche, tout près de la fissure médiane. Elle fait saillie au-dessus de la surface, est de forme ovale et mesure deux pouces et demi en longueur et un pouce et demi en largeur.

A l'intérieur de l'hémisphère, elle est couverte de la matière grise de la circonvolution marginale. Dans sa partie la plus profonde, elle est de niveau avec la fissure calloso-marginale.

Les circonvolutions de la surface extérieure sont déplacées plutôt qu'elles ne sont envahies par la tumeur.

L'extrémité supérieure de la fissure de Rolando est pressée en avant. Les circonvolutions du lobule pariétal supérieur se trouvent derrière et en dedans; elles sont très-larges, aplaties à la surface, et si ramollies à l'intérieur, qu'elles ont l'air de vrais sacs de fluide (la paroi est formée de matière grise). Les circonvolutions les plus proches de la tumeur y sont appuyées comme des plis. La circonvolution pariétale ascendante tourne autour de la partie antérieure (front) de la tumeur, et de même que la scissure de Rolando, qui est en avant, elle est sinueuse, probablement en raison de la pression. La scissure interpariétale est poussée vers le bas, et sa courbe est presque oblitérée. Par suite de l'élargissement et du déplacement des circonvolutions, la scissure intra-occipitale extérieure paraît plus profonde et plus longue qu'elle n'est en réalité.

La surface de la tumeur offre une apparence particulière; elle a, en avant la couleur et l'aspect d'une tumeur ordinaire, et, sur les parties postérieures se trouvent beaucoup d'excroissances, semblables à des verrues. Quelques-unes d'entre elles sont pyriformes. La première adhère à quelques parties de la tumeur, mais non de telle façon qu'on ne puisse l'en séparer. En ouvrant la tumeur, on trouve la

partie antérieure d'un blanc grisâtre, semi-opaque, rosée sur quelques points. La partie postérieure paraît comme cellulée.

Sur la surface extérieure de la circonvolution ascendante, un peu au-dessus de son centre, se trouve une tumeur de la dimension d'un petit haricot, attachée par un pédoncule étroit à la surface de la circonvolution, ayant même aspect, même teinte, même consistance que la substance cérébrale adjacente ; une seconde tumeur similaire, un peu plus grosse et reposant sur une base plus large, est située plus en arrière, au-dessus de la scissure interpariétale. En coupant l'hémisphère, on trouve, dans la substance, une autre tumeur au-dessus de l'extrémité postérieure de la circonvolution pariétale supérieure. La portion supérieure est exactement au-dessous de la substance grise de cette circonvolution. Elle s'étend vers le bas jusqu'aux fibres du corps calleux ; à l'intérieur, elle atteint presque, mais pas tout à fait, les circonvolutions adjacentes de la face intérieure. Les diamètres transversaux et antéro-postérieurs ont, l'un et l'autre, trois quarts de pouce.

La tumeur ouverte est rosée, plus ferme que la substance blanche adjacente, dans laquelle elle est placée, et dont elle paraît n'être que la continuation. Point de ramollissement à l'entour. La structure des trois dernières tumeurs est celle des gliômes. La première présente, sur quelques points, l'aspect d'un gliôme fibreux ; sur d'autres, son aspect se rapproche du gliôme et du cancer encéphaloïde.

Obs. LXII. (Bourceret et Cossy, Soc. anat. 1873, p. 346.) — Aphasie hémiplégie droite transitoire, puis permanente ; attaques épileptiformes ; paralysie faciale droite.

B..., 43 ans, cordonnier, entré le 13 janvier 1873 dans le service de M. Descroizilles.

En 1872. Embarras de la parole. Petites tumeurs du cuir chevelu. Avec la disparition de celles-ci, diminution de l'aphasie.

Quelques mois après. Paralysie du bras droit, disparaissant rapidement.

Six semaines après. Les troubles de la parole s'accentuent.

Le 12 janvier 1873. Aphasie presque complète ; paralysie faciale droite; engourdissement dans les membres droits.

Le 14. Paralysie faciale droite incomplète; l'engourdissement des membres a disparu ; aphasie ; intelligence diminuée.

Le 6 février. Le malade dit quelques mots et compte jusqu'à 10.

Le 24. Attaques épileptiformes.

Le 25. Affaissement considérable ; paralysie faciale plus marquée.

Mars. Amélioration notable, mais l'aphasie et la paralysie faciale persistent.

Le 4 avril. Attaques épileptiformes.

Le 28. Nouvelles attaques épileptiformes.

Le 2 mai. Attaques répétées : incontinence d'urine. Coma. Mort le 5 mai.

Autopsie. — Au niveau de la partie postérieure de la face externe de la corne frontale gauche, épaississement et adhérences intimes des méninges à la substance cérébrale ; à la coupe, on trouve une tumeur qui occupe la partie postérieure des deuxième et troisième circonvolutions frontales gauches et une partie de la circonvolution pariétale adjacente. Cette tumeur est à peu près sphérique ; elle a environ 3 centimètres de diamètre. Elle est assez molle, grisâtre, et présente vers la surface du cerveau trois noyaux blancs, durs, distincts les uns des autres. On ne peut penser, dans ce cas, qu'à une gomme ou à un gliôme.

Obs. LXIII. (Villard, Soc. anat. 1870, p. 177.) — Tremblement du membre supérieur droit ; attaque épileptiforme ; aphasie ; épilepsie hémiplégique droite ; tête portée à gauche, puis ramenée à droite ; commissure labiale tirée à droite ; yeux tournés à droite ; hémiplégie droite totale ; tumeur de la dure-mère dans l'épaisseur de la substance de l'hémisphère gauche.

G..., 65 ans, entre chez M. Gallard le 11 janvier 1870.

En 1866 : tremblement continuel dans le membre supérieur droit ; impossible de s'en servir pour saisir les petits objets. Impressionnabilité grande.

Le 8 janvier 1870, G... est trouvé, dans son lit, au milieu d'une attaque d'épilepsie. La connaissance revenue, le malade ne peut parler.

Le 11. Attaque épileptiforme. Aphasie. Pas de paralysie.

Attaques épileptiformes se succédant de cinq en dix minutes : elles sont courtes, sans coma consecutif.

Les convulsions sont limitées à la partie droite du corps.

Le malade soulève d'abord son bras gauche et le porte rapidement

à la tête, qui exécute un léger mouvement de rotation en dehors, du côté gauche ; puis elle est brusquement ramenée à droite ; la commissure labiale est fortement tirée à droite : de petites contractions agitent les paupières ; les globes oculaires sont fortement tournés à droite.

Bientôt les convulsions s'accentuent davantage, s'étendent à la face, au membre supérieur, au membre inférieur, et deviennent de plus en plus rapides et fortes.

Avant l'attaque, pas de cri, mais une sorte de ronflement.

A la fin de l'attaque, on observe des mouvements de déglutition ; enfin le malade ouvre les yeux : tout est fini, il a repris connaissance.

Paralysie de tout le côté droit du corps : face fortement déviée à gauche. Perte complète de la sensibilité et du mouvement dans le bras et la jambe droite; dans ces parties, léger degré de contracture.

Mêmes symptômes le lendemain.

Les attaques continuent. Mort quarante-huit heures après l'entrée à l'hôpital.

Autopsie. — Méninges très-hyperémiées, surtout au niveau de l'hémisphère gauche.

Les méninges sont adhérentes, en certains points, à la substance de l'hémisphère gauche du cerveau, et, au niveau du lobe moyen (gauche), on laisse en place, à cause de ses adhérences, une partie de la dure-mère. Dans les points où l'adhérence est le plus marquée, on note une dureté particulière et une coloration d'un brun cendré.

Une coupe antéro-postérieure de l'hémisphère gauche, faite de la surface convexe vers la base, montre que la moitié antérieure de cet hémisphère est occupée dans son épaisseur par une tumeur grisâtre, pulpeuse. Elle occupe le lobe moyen et avance dans l'antérieur jusqu'à environ 1 centimètre et demi de l'extrémité frontale de l'hémisphère. Elle est piriforme, à grosse extrémité supérieure, à sommet inférieur; celui-ci a traversé le plancher supérieur du ventricule moyen, à 1 centimètre environ de sa corne antérieure, et repose sur son plancher inférieur.

La tumeur n'a pas altéré la substance cérébrale, elle l'a simplement refoulée et tassée.

Par suite de la pression exercée sur elles, les circonvolutions frontales sont amincies et aplaties, mais paraissent intactes.

La masse grise qui constitue le corps strié a été refoulée et aplatie par le sommet de la tumeur.

L'examen histologique fait par M. Vulpian montre qu'il s'agit d'une tumeur fibro-plastique.

Obs. LXIV. (Résumée. *Archives de médecine*, janvier 1876, obs. empruntée au n° 40, 1875. *Berliner Klinische Wochenschrift.*) — Aphasie ; hémiplégie droite totale ; phénomènes de paralysie précédés de convulsions droites sans perte de connaissance. (Voir le schéma.)

Denzer, ouvrier, 56 ans, entre à la clinique de Westphal le 12 juin 1875, dans l'état suivant :

Aphasie complète.

Etat de démence presque complet. Paralysie des membres supérieur et inférieur droits et de la moitié droite de la face. Mouvements passifs douloureux.

La paralysie de la jambe droite, quoique très-prononcée, n'est pas absolue. La paralysie faciale ne porte que sur les rameaux naso-labiaux. Pupilles égales. Hémi-anesthésie droite.

Les mouvements réflexes partis de la pointe du pied droit sont beaucoup moins prononcés qu'à gauche.

Percussion des régions frontale et temporale droites très-douloureuse, indolore à gauche.

Par moments, on observe, les jours suivants, la déviation conjuguée de la tête et des yeux à gauche; cependant, quand le malade y est poussé, il porte également la tête et les yeux à droite.

17 juin. Déviation conjuguée de la tête et des yeux à gauche, fortement marquée. Nystagmus. Mouvements passifs de la tête très-faciles. Mort dans l'après-midi.

Au dire de la femme de Denzer, la maladie débuta le soir de Noël 1871 : en rentrant de son travail, il déclara se trouver mal à l'aise et fut pris, pendant son souper, d'un accès épileptiforme qui dura environ dix minutes; cependant il faisait des mouvements de flexion avec le bras droit. Le lendemain, le malade, à son lever, traînait légèrement la jambe.

A la fin de janvier 1875, convulsions partielles du côté droit, sans perte de connaissance : ces accès convulsifs, d'abord espacés, se renouvelèrent bientôt jusqu'à vingt et trente fois dans un jour. Ces accidents cessent en avril. Il existait à ce moment une hémiplégie droite caractérisée par une paralysie absolue du bras : le malade traînait la jambe en marchant.

En mai, paralysie de la moitié droite de la face; signes de démence.

Denzer ne s'était jamais plaint de maux de tête.

Autopsie. — On aperçoit à gauche, à travers la pie-mère, à la hauteur de la région pariétale et de niveau avec les circonvolutions environnantes, une tumeur. Latéralement, et au niveau de la convexité, cette tumeur est nettement limitée, elle s'étend au contraire dans la partie médiane. Il est facile de détacher la pie-mère de la tumeur, si ce n'est au niveau de la scissure longitudinale. Cette tumeur, grosse comme une petite pomme, très-proéminente, offrait les limites suivantes :

Au niveau de la convexité, la limite est formée en arrière par le sillon central. En avant, la limite est formée par une ligne verticale frontale qui vient se réunir en bas et latéralement avec l'extrémité supérieure du sillon précentral. La limite inférieure est formée par une ligne horizontale ou sagittale située dans la circonvolution centrale antérieure et distante 4 à 5 centimètres de la fissure longitudinale; le plus grand diamètre, d'avant en arrière, est de 5,5 centimètres.

La tumeur occupe donc la circonvolution centrale gauche antérieure, à savoir, le tiers supérieur de cette circonvolution au niveau de la convexité, et presque toute la portion moyenne de la circonvolution au niveau du lobule paracentral décrit par Betz.

Les circonvolutions avoisinant la tumeur sont fortement aplaties, élargies; à la coupe, la tumeur apparaît sous l'aspect d'une pomme, emprisonnée dans la masse médullaire de l'hémisphère au niveau du centre semi-ovalaire. Les parties environnant la tumeur sont ramollies et presque fluctuantes. Virchow considéra cette tumeur comme un gliôme; on ne trouva pas d'autre lésion dans le cerveau.

Obs. LXV. (Baudot, Soc. anat. 1859, p. 98.) — Hémiplégie droite; gêne de la parole; deux attaques épileptiformes avec prédominance à droite ; tumeur du lobe moyen gauche.

Le nommé M..., âgé de 56 ans, a depuis quelques mois une céphalalgie avec exacerbation. Apoplexie, abolition complète de la motilité.

Diminution marquée de la sensibilité. A droite, hémiplégie faciale

déviation de la langue du côté correspondant ; gêne de la mastication et de la parole.

Pas de changement pendant vingt jours, puis attaque épileptiforme durant vingt minutes, caractérisée par des convulsions siégeant principalement dans les muscles du côté paralysé.

Retour à l'état antérieur le lendemain. Dix-huit jours après, nouvelle attaque épileptiforme semblable à la première.

Un mois après coma pendant un jour.

Injection de la face. Meurt, tête renversée en arrière.

Autopsie. — Injection assez considérable de l'arachnoïde et de la pie-mère à gauche. A la coupe, dans l'hémisphère gauche : tumeur du volume d'un petit œuf de poule s'étendant jusqu'à un centimètre de distance de la convexité en haut jusque dans le lobe antérieur, en avant et en arrière jusqu'à une distance de 3 à 4 centimètres de l'extrémité du cerveau ; elle occupe donc spécialement le lobe moyen en dehors et au-dessus du corps calleux et sans communication avec le ventricule latéral. Substance cérébrale ramollie autour ; le reste de l'encéphale est sain.

Obs. LXVI. (E. Martin, Soc. anat. 1874, p. 427). — Hémiplégie droite incomplète ; aphasie ; amélioration de l'hémiplégie ; sarcôme névroglique de la région fronto-pariétale gauche.

L..., âgée de 47 ans, entre le 19 février 1874, chez M. Bernutz.

En 1873, attaque subite d'hémiplégie droite qui, incomplète au début, ne tarda pas à disparaître.

Il y a quelques semaines, motilité et sensibilité de nouveau troublées, le jour où la malade s'affaisse tout à coup sur elle-même.

Depuis quelque temps, trouble dans les idées, affaiblissement de la mémoire.

Côté droit. — La malade peut serrer la main, mais *très-faiblement.* Retard dans la sensibilité.

Côté gauche. La motilité semble aussi légèrement affaiblie, mais à un moindre degré que du côté droit. Rien à la face ni à la langue. Hébétude, stupeur. Articulation des mots lente et difficile.

Fin de février. La malade prononce quelques paroles bien distinctes. La motilité du côté droit semble un peu améliorée.

Mai. Réponses par signes.

Autopsie. — Dure-mère adhérente au niveau du lobe antérieur du

cerveau du côté gauche. A la place de la première circonvolution, on constate l'existence d'une tumeur de 0,06 de long sur 0,04 de large, tumeur ovoïde : sa surface est aplatie; elle adhère à la dure-mère dont on peut cependant l'isoler par simple traction. Cette tumeur est dure; elle empiète, au niveau de la ligne médiane, sur l'hémisphère droit. Elle envoie un prolongement lobulé qui se loge dans la première circonvolution frontale droite, à laquelle il adhère. Tout le lobe antérieur est tuméfié, augmenté de volume, et l'apophyse cristagalli est déviée à droite.

La tumeur intéresse la partie antérieure de la première et de la deuxième circonvolution frontales; la troisième est intacte. Le sillon de Rolando, du côté malade, est reculé; ils se trouve déplacé en arrière de celui du côté sain. A la partie externe de la tumeur, au niveau de la division externe de la deuxième circonvolution frontale gauche, le tissu est œdémateux, comme fluctuant, recouvert par la pie-mère très-vascularisée.

Les circonvolutions du lobe occipital gauche sont aplaties contre la dure-mère, à cause de l'augmentation de volume du lobe frontal. Rien d'apparent à la face inférieure du cerveau.

L'examen microscopique fait par M. Cornil montre qu'il s'agit d'un sarcôme névroglique.

Obs. LXVII (1). (Observation de Glicky, traduite des archives allemandes de clinique médicale par H. Duret, *in Progrès médical*, février 1876, p. 98). — Convulsions dans les muscles du bras gauche ; épilepsie hémiplégique gauche ; pas de perte de connaissance ; parésie du côté gauche ; une seule fois, tête et yeux convulsés à gauche ; gliôme du lobe paracentral droit.

D. A..., ouvrier, âgé de 15 ans, entra le 23 mai 1874, dans la section pour les maladies nerveuses de l'hôpital des ouvriers, à Moscou. Il se plaignait de spasmes cloniques dans les muscles du bras gauche qui en était atteint depuis une semaine, et qui était *devenu plus faible*. En outre, le malade, dans cette même semaine, avait eu deux attaques de convulsions très-fortes, qui s'étaient étendues à *toute la moitié gauche du corps*.

(1) Nous devons à l'obligeance de M. Bourneville de pouvoir reproduire les deux dessins qui montrent nettement les rapports et l'étendue de la tumeur.

Du 25 au 30 mai, on peut résumer l'observation du malade comme il suit : Il était mal développé, scrofuleux, de petite taille. De chaque côté du cou, dans l'aisselle, etc., grosses tumeurs ganglionnaires, dont quelques-unes s'étaient ulcérées. Le bras gauche, au niveau de l'articulation du coude, était ankylosé à angle droit par le fait d'une ancienne cicatrice d'ulcération scrofuleuse. La santé générale était bonne, l'appétit et les selles normales, le ventre météorisé, l'exploration du foie et de la rate ne révélait rien d'anormal; la miction se faisait sans difficulté, l'urine était claire et ne contenait ni sucre, ni albumine. Le volume du cœur était normal, les bruits assez purs; 112 pulsations. On ne trouvait rien dans les poumons; respirations 24. Pendant quelques jours, après son entrée à l'hôpital, la température fut au-dessus de la normale (le matin, 38°, le soir, 38°,3 39), sans que l'état général en parût troublé et, d'ailleurs, elle descendait bientôt à 37°. 5.

La sensibilité et les organes des sens étaient intacts. Il faut en excepter cependant les yeux où existe une légère conjonctivite phlycténulaire; aucun trouble de la parole. Les deux pupilles étaient d'égale grandeur et moyennement dilatées. Rien d'anormal à la face; les deux nerfs faciaux fonctionnent avec facilité; rien à noter sur la disposition et les mouvements de la langue et sur la déglutition. Le membre supérieur droit et les membres inférieurs des deux côtés ne sont pas malades; dans le membre supérieur gauche, on observe de temps en temps des *secousses cloniques dans diverses groupes musculaires*; elles surviennent périodiquement lors de l'élévation de l'épaule et de la flexion des doigts de la main.

Dans l'intervalle des convulsions, on peut constater un affaiblissement marqué de la force musculaire. La sensibilité de la peau est conservée partout; et celle-ci ne présente aucune lésion, si ce n'est les cicatrices des ulcérations scrofuleuses.

L'action des courants galvaniques et faradiques sur les muscles du bras gauche est conservée.

En résumé, à son entrée à l'hôpital, le malade ne présentait que des symptômes névropathiques; en particulier des convulsions cloniques et affaiblissiment musculaire.

Mais le 7 juin, pendant la nuit, il eut, de nouveau, dans le bras gauche, et, plus forte qu'auparavant, *une attaque de convulsions sans perte de connaissance;* elle dura une demi-heure; le lendemain

on observa des secousses nombreuses dans les divers groupes musculaires du membre.

A la suite de cette attaque, jusqu'au 18 juin, il éprouva un violent mal de tête, qui siégeait en un point bien déterminé *du pariétal droit.* A partir du 8 juillet, il eut, de temps en temps, soit le jour, soit la nuit, des convulsions cloniques qui se généralisèrent à toute la moitié gauche du corps, de telle sorte que non-seulement le bras, mais encore la moitié gauche du visage (secousses dans les muscles pralpébro-oculaires, et dans les zygomatiques, etc.) le membre inférieur du même côté, les muscles gauches du cou, de l'abdomen étaient le siége de convulsions : *c'était l'image fidèle d'une attaque d'épilepsie unilatérale.*

Pendant tout ce temps, l'intelligence était parfaitement conservée. A la suite de ces attaques, le bras gauche resta *incomplètement paralysé.* Entre chaque attaque, on observait des secousses dans divers groupes musculaires de la moitié gauche du corps ; le mal de tête occupait toujours le point que nous avons précédemment désigné. Le 22 juillet surviennent des vomissements (le matin, le malade vomit cinq à six fois), et on constate des secousses consécutives dans la langue. Nous allons maintenant rapporter l'observation de la maladie jour par jour.

Le 27 juillet. Mal de tête (toujours au même point), vomissements. Puls. 88. Secousses dans le muscle orbiculaire des paupières, dans les autres muscles de la moitié gauche du visage, dans le premier et le deuxième doigt de la main gauche, dans la moitié gauche des muscles de l'abdomen, et dans la jambe du même côté.

Le 23. Il vomit deux fois. Pendant la nuit, secousses plus ou moins fortes dans la langue (elle pouvait être tirée hors de la bouche). Petite hémorrhagie venant d'un abcès ganglionnaire du cou. Déglutition normale; mal de tête au niveau de la bosse frontale droite.

N. B. — A ce moment, on porta le diagnostic suivant : infiltration caséeuse ou abcès dans la circonvolution centrale antérieure droite, et au voisinage de la scissure de Sylvius (1).

Le 24. Plus de vomissements. Le mal de tête diminue. Affaiblissement musculaire assez accusé du membre inférieur gauche. Se-

(1) La circonvolution centrale antérieure des Allemands répond à la circonvolution frontale ascendante, selon la nomenclature de Gratiolet, adoptée par M. Charcot. (Note du rédacteur).

cousses dans la jambe gauche. La sensibilité de la peau est partout conservée.

Le 26. Les vomissements disparaissent de nouveau. Mal de tête de moyenne intensité; secousses dans la jambe gauche.

Le 27. Vomissements beaucoup violents. Pas de secousses aujourd'hui; pouls 39. Légère parésie de la moitié gauche du visage (le sillon naso-labial est déformé, la commissure gauche est déplacée, et l'œil gauche plus ouvert que le droit, etc.) (1).

Dans la suite, les secousses deviennent de plus en plus rares, et, au contraire, les *phénomènes parétiques augmentèrent* de telle sorte qu'on vit survenir une paralysie presque complète du bras gauche (en particulier des muscles de l'avant-bras et de la main); la jambe gauche devint aussi parétique, et des traces de parésie apparurent dans les muscles innervés par le facial. Le bras gauche maigrit considérablement. La réaction galvanique et faradique de tous les muscles parésiés était conservée et resta telle jusqu'à la mort, mais elle diminua dans les muscles paralysés suivant le degré de l'atrophie.

Dans le reste de l'histoire de la maladie, les particularités à signaler sont :

Le 19 septembre. Secousses cloniques dans la langue; vingt-cinq secousses dans les orteils du pied gauche; vingt-huit secousses dans les muscles de la jambe gauche.

Le 2 octobre. Secousses dans la langue et dans la jambe gauche.

Le 3. Secousses dans la langue.

Le 4. Secousses dans la langue, dans le cou et dans le bras gauche.

Le 16. Pendant quelques minutes (2), la tête et les yeux se convulsent à gauche.

Le 17 octobre. Mal de tête.

Le 18. Quatre vomissements; mal de tête; secousses dans le bras gauche et dans la langue.

Le 19. Vomissements; mal de tête.

Le 20. Vomissements; mal de tête; vertiges.

Le 21. Dix vomissements; mal de tête plus violent dans la région du pariétal droit; secousses dans la langue, etc., de moyenne intensité.

(1) Un lapsus a fait traduire à notre collègue Duret : « L'œil gauche n'est pas aussi ouvert que le droit », c'est *plus ouvert*, que dit Gliky.

(2) C'est la seule fois que ce fait fut constaté pendant toute la durée de la maladie.

Le 22. Mal de tête plus faible; pas de vomissements; secousses dans la moitié gauche du visage.

Le 24. Parésie de la partie respiratoire du nerf facial, etc., etc.

Les faits dignes de remarque sont ensuite :

Le 28 décembre. Pleurésie avec exsudat à gauche. Les secousses apparurent encore de temps en temps; jusqu'à la mort, la parésie augmente ; l'état général devint mauvais. A la palpation, on trouva le foie dur et hypertrophié, ascite, diarrhée, pneumonie, etc. Mort le 30 avril 1875.

Autopsie. Le crâne et la face externe de la dure-mère ne présentent rien d'anormal ; mais, quand on essaie d'enlever la dure-mère, on reconnaît qu'elle adhère à l'écorce cérébrale au niveau du *lobe pariétal* de l'hémisphère droit. L'hémisphère gauche est tout à fait normal. Sous l'hémisphère droit, au point où la dure-mère est adhérente, on constate une infiltration caséeuse, qui a détruit l'écorce cérébrale dans les régions suivantes : Au niveau des deux circonvolutions centrales (1), de la partie voisine des trois circonvolutions frontales, suivant une ligne qu'on conduirait de l'extrémité supérieure de la branche verticale à la scissure de Sylvius, jusqu'au sillon inter-hémisphérique) ; en arrière, les parties détruites sont, au-dessus de la branche horizontale de la scissure de Sylvius, la circonvolution pariétale supérieure et la circonvolution supra-marginale, jusqu'à la limite postérieure de la branche horizontale de la scissure de Sylvius, tracée jusqu'à l'extrémité supérieure du sillon calloso-marginal.

A la face externe du même hémisphère, la lésion occupe la face interne de la première circonvolution frontale, depuis la limite des parties malades sur la face convexe, jusqu'a l'avant-coin, c'est-à-dire jusqu'au sillon calloso-marginal. Cette infiltration est jaunâtre, plus dure que la substance cérébrale ordinaire, et se limite très-facilement de ses parties saines. Elle pénètre à un centimètre et demi de la profondeur, particulièrement dans la direction des sillons.

Non-seulement la substance grise est infiltrée à la superficie sur la convexité des circonvolutions, mais encore dans la profondeur au-dessous des sillons. Sur une coupe transversale, la limite des circon-

(1) Suivant la nomenclature de Gratiolet et de M. Charcot, ce sont : 1° la circonvolution frontale ascendante; 2° la circonvolution pariétale ascendante.

volutions se reconnaît presque aussi bien qu'à la surface. La substance blanche des circonvolutions et des parties subjacentes, jusqu'au centre de Vieussens, est ramollie et s'en va en bouillie. L'infiltration n'est pas partout cependant de la même épaisseur ; on voit, en un point, qu'elle prend une forme arrondie, et constitue une tumeur de la grosseur d'une cerise. Autour de cette tumeur, on trouve une bouillie molle et diffluente. Les autres circonvolutions de l'hémisphère droit, l'insula, les ganglions, l'hémisphère gauche, en un mot *tout le reste de l'encéphale est normal.*

L'examen microscopique de la lésion a été fait dans le laboratoire du professeur Rindfleisch, qui considère cette infiltration comme un gliôme.

Obs. LXVIII (M. Balzer, Soc. anat., 1874, p. 783). — Aphasie; hémiplégie droite incomplète, sarcôme fasciculé comprimant la troisième circonv. frontale gauche et refoulant la scissure de Sylvius.

Cardinal, 62 ans, balbutiait beaucoup depuis quelque temps quand on lui adressait la parole.

Marche assez bonne, malgré un tremblement intense.

Au commencement de 1874, petite attaque apoplectiforme, sans conséquences ultérieures.

Le 29 août 1874. Attaque d'apoplexie, pour laquelle elle passe chez M. Luys.

Le 30. Aphasie : quelques difficultés à remuer les lèvres.

Jours suivants : prononce les mots à voix basse, faciès immobile.

Intelligence intacte, aphasie.

Côté droit du corps notablement plus faible que le côté gauche.

Mort le 17 novembre 1874.

Autopsie. — Tumeur du volume d'un œuf de poule, sise à la partie antérieure de l'hémisphère gauche ; plus large à sa base, qui plonge dans les circonvolutions, qu'à son sommet, qui prend insertion sur la dure-mère.

La tumeur comprime les circonvolutions du lobe frontal gauche ; elle s'est creusé une loge, formée en avant et en bas par la troisième circonvolution, et refoule en arrière la scissure de Sylvius et les circonvolutions voisines. L'hémisphère droit est refoulé. A la coupe, on voit que la couche optique et principalement le corps strié du côté

gauche, ont un volume moindre que les mêmes organes du côté opposé. Les circonvolutions comprimées sont simplement aplaties.

Les autres parties de l'encéphale sont normales.

Obs. LXIX très-résumée (Charcot et Ball, journal de Brown-Séquard, 1860). — Epilepsie hémiplégique droite; monoplégie inférieure droite.

Mis.... fille, 27 ans. Attaques épileptiques, laissant après elles une paralysie incomplète de la jambe droite. Attaques épileptiques fréquentes, précédées d'un aura siégeant dans la moitié gauche de la lèvre supérieure, avec tremblements convulsifs des lèvres et léger embarras de la parole.

Convulsions du bras droit, pas de perte de connaissance.

Paralysie incomplète, mais permanente du membre inférieur. — L'abduction de la jambe droite s'accompagne d'un tremblement convulsif de la jambe.

Douleurs sourdes dans la jambe droite. Parole embarrassée. Cécité complète.

Sous le cuir chevelu, vers la partie antérieure du pariétal gauche, tumeur du volume d'une grosse noisette, consistance mollasse, offrant un léger relief à l'extérieur; le crâne ouvert, on reconnaît que cette tumeur a pour origine le feuillet viscéral de la dure-mère : elle plonge entièrement dans la trame osseuse qu'elle a perforée, de manière à faire saillie à l'extérieur. Deux petites tumeurs siégent dans son voisinage sur le même feuillet de la dure-mère, mais du côté opposé. Il existe, en avant de la scissure de Sylvius, une légère dépression du cerveau, au niveau de la principale tumeur, sans ramollissement.

Deux autres tumeurs beaucoup plus volumineuses sur la dure-mère du côté droit; la plus volumineuse, née sur la dure-mère viscérale a produit une dépression cérébrale très-marquée, immédiatement en arrière de la scissure de Sylvius, au sommet du lobe sphénoïdal. Ramollissement très-prononcé dans une assez grande étendue dans cet endroit. La seconde, du volume d'une grosse noix, siége sur la face cérébrale, à la partie postérieure, et proémine dans la moitié droite de la cavité crânienne, en produisant une forte dépression, accompagnée de ramollissement sur la paroi inférieure de l'extrémité postérieure du lobe occipital.

Les tumeurs sont toutes séparées du cerveau par la pie-mère.

Obs. LXX. (Résumée. Andral, loco citato, p. 399). — Contractures partielles du membre supérieur gauche; alternatives de paralysies et de contractures gauches; ramollissement du lobe moyen de l'hémisphère droit.

Une femme, âgée de trente-sept ans, était sujette, depuis sa première jeunesse, à un dévoiement presque continuel. Depuis longtemps aussi elle avait des digestions pénibles; par intervalles elle toussait un peu; lorsque nous la vîmes pour la première fois, elle était pâle et maigre, la circulation n'était pas troublée. Mais, deux mois après son admission à l'hôpital, elle avait commencé à éprouver un phénomène singulier: de temps en temps le petit doigt et le doigt annulaire de la main gauche se portaient avec force, sans que la volonté de la malade pût l'empêcher, vers la paume de la main. Cette *contracture partielle* durait depuis un quart d'heure jusqu'à deux heures, puis elle cessait.

Pendant les premiers mois, elle revenait seulement tous les trois ou quatre jours et aucun autre accident nerveux ne l'accompagnait. Au commencement du deuxième mois, tous les doigts commencèrent à se fléchir, par intervalles aussi, sur la paume de la main, et bientôt après, la main elle-même se contractura de telle sorte qu'elle faisait avec l'avant-bras un angle aigu dans le sens de la face antérieure de celui-ci; elle était en même temps contournée de telle sorte que la paume de la main, au lieu d'être située sur un même plan que la face antérieure de l'avant-bras, regardait au contraire en dehors. Cette double contracture des doigts et de la main, passagère d'abord, était devenue permanente, lorsque la malade fut soumise à notre observation. Jusque-là, les mouvements de l'avant-bras lui-même n'avaient été nullement altérés; mais bientôt nous le vîmes se fléchir aussi sur le bras, par intervalles d'abord, puis d'une manière continue, mais, chose remarquable, lorsque la contracture de l'avant-bras fut bien établie, celle des doigts diminua, puis cessa entièrement, et en même temps celle de la main devint moins forte. Pendant quinze jours, la contracture de l'avant-bras fut constante; au bout de ce temps elle diminua à son tour, et fut enfin remplacée par une simple paralysie. Depuis longtemps celle-ci existait dans le membre abdominal gauche. Pendant huit jours, nous n'observâmes autre chose qu'une hémiplégie sans trace de contracture, puis celle-ci disparut. Dès lors, le

membre thoracique gauche se montra alternativement, tantôt en résolution complète, tantôt contracturé. La contracture portait tour à tour ou à la fois sur les doigts, sur la main, sur l'avant-bras. Trois ou quatre fois la jambe se fléchit violemment sur la cuisse. Du reste, conservation de la sensibilité dans les membres gauches ; aucune douleur, aucune céphalalgie, aucun trouble d'intelligence. Cependant la diarrhée devint de plus en plus considérable ; une large eschare se forma au sacrum, et la malade succomba sans avoir présenté de nouvel accident du côté du cerveau.

Autopsie. — Crâne. Infiltration du tissu cellulaire sous-archnoïdien par un peu de sérosité transparente; deux cuillerées à café de cette sérosité dans les ventricules latéraux. Le lobe postérieur *et le lobe moyen* de l'hémisphère droit sont transformés, dans les deux tiers de leur étendue, en une bouillie jaunâtre au sein de laquelle ne se dessine aucun vaisseau, ne se montre aucun épanchement sanguin. Ce ramollissement commence à un pouce environ au-dessous des circon volutions de la convexité : il se prolonge à peu près au niveau de la couche optique, sans l'intéresser; en avant, il se termine à l'union des deux tiers postérieurs avec le tiers antérieur de la couche optique; en arrière, il arrive presque jusqu'à la périsphère du cerveau.

Obs. LXXI. (Résumée.) (Charcot et Vulpian. Soc. biol. 1855, p. 76). — Céphalalgie pariétale gauche ; épilepsie hémiplégique droite commençant par la face ; yeux et tête portés à droite ; diminution de la sensibilité et de la motilité droite ; altération de la table interne du pariétal gauche.

Moisy, 34 ans, charron, entré à l'hôpital le 1er juin 1854.

Il y a deux ans, perte de connaissance non suivie d'hémiplégie.

Depuis, céphalalgie temporo-pariétale gauche; embarras dans la parole ; mémoire affaiblie ; pupille droite dilatée ; moins de force et de sensibilité dans tout le côté droit.

11 Juin. — Perte de connaissance avec mouvements convulsifs du côté droit de la face, du bras et de la jambe à droite.

12. Parole plus difficile ; faiblesse du côté droit plus grande.

Dans la nuit du 14 au 15, même attaque, limitée au côté droit.

Le 15. Le bras et la jambe droite sont absolument paralysés; paralysie bien moindre du côté gauche.

Le 18. A la visite, nous trouvons le malade pris d'attaques qui ont

commencé quelques instants avant notre arrivée. La face est agitée de légers mouvements convulsifs qui tirent en dehors et en haut, comme par secousses, la commissure droite des lèvres ; pendant quelques secondes c'est tout ce qu'on observe. Bientôt, ces convulsions du côté droit de la face deviennent plus fortes : l'œil droit est brusquement entraîné en dehors, tandis que l'œil gauche est porté en dedans. Les muscles du côté droit du cou se contractent convulsivement et fléchissent pas moment la tête sur l'épaule droite; puis le bras s'agite par des mouvements alternatifs de flexion et d'extension, de supination et de pronation, et enfin, les convulsions, qui semblent *aller progressivement des parties supérieures aux parties inférieures*, se montrent dans la cuisse et la jambe droites.

Pendant ce temps, le côté gauche reste immobile. Les convulsions de la totalité du côté droit cessent au bout de trois à quatre minutes, et il y a un intervalle de repos d'une durée à peu près égale, pendant lequel on n'observe que des secousses légères dans la moitié droite de la face; puis, tout recommence dans le même ordre. La jambe droite reste quelquefois immobile. L'iris du côté droit ne participe pas à l'agitation convulsive de ce côté; mais la pupille est toujours plus contractée qu'à gauche. Mort le 18.

Autopsie : — Lésion du pariétal gauche (table interne) et abcès de la cavité arachnoïdienne à gauche.

Obs. LXXII. (Goupil. Soc. anat. 1856, p. 480). — Deux abcès du cerveau avec ramollissement rouge, situés dans les circonvolutions au-dessus du centre ovale de l'hémisphère droit; hémiplégie gauche; parole inintelligible; attaque épileptiforme; quelques mouvements dans le bras gauche.

Cocher, 37 ans. Céphalalgie, vertiges.

Chute sans connaissance, hémiplégie gauche, parole inintelligible.

Attaque épileptiforme non suivie de stertor. Petits mouvements dans le bras gauche. Céphalalgie pariétale droite.

Hémiplégie gauche complète : conservation de la sensibilité.

Mouvements très-bornés exécutés par le bras gauche.

Autopsie. — Sur la partie droite de la dure-mère, plaque variqueuse constituée par les anastomoses des vaisseaux de l'hémisphère, en ce point plus pressés que dans les autres parties. Dans le point correspondant à la plaque, l'arachnoïde, dont la grande cavité est saine dans

tout le reste de son étendue, offre une adhérence intime du feuillet pariétal au feuillet viscéral, adhérence formée par une substance glutineuse semblable à celle qu'on trouve interposée entre les anses intestinales, à la suite d'une péritonite aiguë.

Pie-mère infiltrée de sérosité louche sur l'hémisphère droit, surtout au pourtour de la lésion, au-dessus de laquelle nous avons trouvé superposées l'adhérence arachnoïdienne et la plaque variqueuse de la dure-mère. Cette partie de l'hémisphère droit semble être frappée de sphacèle.

Cette partie, d'aspect gangréneux, de forme ovalaire, s'étendant du bord interne de l'hémisphère un peu obliquement en avant, offre 4 centimètres de diamètre dans le sens transversal, tandis que le diamètre antéro-postérieur mesure seulement 23 millimètres dans la partie la plus large, assez rapprochée du bord interne. Cette partie, voussurée, fluctuante, renferme un pus jaune verdâtre sale, dont la quantité peut être évaluée aux deux tiers d'une cuillerée ordinaire. Ce pus est renfermé dans une cavité profonde de 2 centimètres, tapissée par une membrane pyogénique fournie d'une part par le tissu cérébral, et de l'autre par la pie-mère, au-dessus de laquelle on trouve l'arachnoïde viscérale.

Le tissu cérébral qui fournit cette enveloppe celluleuse offrant un piqueté considérable, a sa consistance normale, excepté en deux points : l'un, étendu de 8 millimètres, d'une teinte lilas violacé, a une consistance de caoutchouc légèrement ramolli; l'autre est un véritable abcès du volume d'une aveline.

Entre cet abcès et le premier décrit, noyau pulpeux du volume d'une grosse fraise, noyau de ramollissement rouge.

Tout le reste de cet hémisphère est sain, et en particulier le corps strié et la couche optique, sauf un pointillé considérable.

L'hémisphère gauche, cervelet, protubérance, moelle allongée, n'offraient qu'une notable injection.

Vaisseaux de la base du cerveau sains.

Obs. (1) LXXIII (Résumée). — Fracture du pariétal droit; céphalite de l'hémisphère droit, convulsions du côté gauche; paralysie des membres gauches.

Un militaire de 26 ans reçoit plusieurs coups de sabre sur le côté

(1) Voir, pour les rapports des lobes cérébraux et de la boîte crâ-

gauche de la tête, dont deux pénètrent dans le crâne, ainsi qu'une balle qui fracture le pariétal droit et pénètre dans le cerveau.

Le deuxième jour de l'accident, à la suite de la vive commotion qu'il en ressentit, se déclare une fièvre forte avec délire, agitation générale, convulsions des membres du côté gauche.

Le troisième jour, même état, paralysie du côté gauche.

Le quatrième jour, cris affreux, agitation.

---

nienne, les travaux de M. Broca (Soc. d'anthropologie), et les expériences récentes de M. Féré (Soc. anatom. et biolog.). Etant donné le siége d'une fracture du crâne, on peut, jusqu'à un certain point, déduire l'ensemble des phénomènes symptomatiques que présentera le blessé. Les rapports du pariétal avec la région motrice donnent raison des convulsions et des paralysies signalées dans les observations que nous rapportons, comme ils expliquent l'absence de troubles moteurs dans les fractures des régions frontale antérieure et occipitale, témoin le cas récemment apporté à la Société anatomique par M. Marot, témoin encore le fait que nous a communiqué M. Guémant.

Obs. de fracture, avec esquilles, du crâne à l'extrémité antérieure et supérieure de l'occipital au niveau des sutures lambdoïdes.

Le nommé Antoine P., âgé de 42 ans, est entré à l'hôpital de Rive-de-Gier le 3 janvier 1876.

On vient de le retirer de la mine, où il est tombé la tête à la renverse dans le puisard. Il est assoupi; mais, en lui adressant vivement la parole, il répond justement aux questions qu'on lui adresse. Il y a une vaste plaie à l'occiput; du sang et de la matière cérébrale s'écoulent à travers ses bords.

Le 4. Même état. Le soir, j'enlève les fragments de l'occipital qui s'enfonçaient profondément dans la substance cérébrale; on voit et on sent parfaitement les battements de la substance cérébrale qui s'échappe toujours par les ouvertures des membranes.

Le 5. Même état de l'intelligence; pas de paralysie, sensibilité conservée sur tout le corps.

Le 6. Le coma a augmenté; on a la plus grande peine à lui arracher une réponse qui n'est pas toujours très-juste.

Le 7. Il s'éteint sans avoir eu de délire manifeste et sans contracture.

Le 5. Continuation des symptômes de paralysie.

Le 6. Etat apoplectique. Mort le lendemain.

Autopsie. Vis-à-vis la plaie faite par la balle sur l'hémisphère droit, la dure-mère est dilacérée et noire dans une grande étendue.

La portion du cerveau, qui correspond à cette plaie est en suppuration, a 6 lignes d'épaisseur, et a plus de 2 pouces de circonférence. Tout cet hémisphère est bleuâtre.

A gauche, la dure-mère est injectée vis-à-vis les deux coups de sabre et, entre elle et l'arachnoïde, se trouve une véritable gélatine coagulée, tremblante, incolore et diaphane ; l'hémisphère, de ce côté, est parfaitement sain.

Obs. LXXIV. (Wernher, prof. à Giessen : observation analysée *in Revue des sciences médicales*, 1873, p. 51). — Blessure du lobe frontal gauche ; aphasie ; parésie et convulsions droites.

H..., 19 ans, serre-freins, tombe le 12 janvier et vient frapper de la tête contre un rail : blessure à la tempe gauche.

Le 13. Un peu de paralysie de la mâchoire inférieure et de la paupière supérieure droite : dans la nuit, aphasie.

Le 14. Paralysie des lèvres et de la langue ; convulsions occupant tous les muscles de la face droite, les muscles du cou à droite, à l'avant bras les extenseurs et les fléchisseurs des doigts.

Le 16. Convulsions limitées au même domaine.

Lésions. — Au-dessous de l'enfoncement osseux du temporal gauche, qui soulevait, sans la déchirer, l'artère méningée moyenne, on trouve une petite masse de sang coagulé ; à ce niveau, la dure-mère et la pie-mère, sont déchirées dans une hauteur de 0 m. 02, et *la surface des deux circonvolutions qui limitent la fosse de Sylvius, sont écrasées, détruites à leur surface.* Les vaisseaux de la pie-mère, de l'arachnoïde et des tissus, sont pleins de sang à moitié coagulés. A la surface de l'hémisphère gauche, se remarque un extravasat sanguin, fluide et en partie mêlé de pus. Il occupe surtout le lobe frontal gauche, mais s'étend aussi sur les lobes pariétaux et temporaux. *La surface de ce lobe frontal gauche est aussi légèrement ramollie, mais peu profondément.* Point de suffusion ventriculaire, base du cerveau, moelle allongée et autres organes sains.

Obs. LXXV. (Soc. de chirurgie, Bulletin 1867, p. 508). — Fracture de la région fronto-pariétale gauche; hernie cérébrale; hémiplégie droite complète; contracture et convulsions de la moitié gauche de la face. Diminution, retour et disparition de l'hémiplégie droite; parésie droite; épilepsie débutant par la jambe droite; épilepsie: d'abord hémiplégique, puis générale; trépanation; guérison.

M. Broca présente un malade qui a subi, avec succès, la trépanation du crâne pour une fracture avec enfoncement.

D..., 14 ans, fumiste, reçoit, le 15 septembre 1866, sur la tête une planche tombée d'un troisième étage.

Entré à l'hôpital en résolution complète.

A travers une plaie du cuir chevelu, située à la région fronto-pariétale gauche, on voit sortir un morceau de substance cérébrale, gros comme une petite noisette, parfaitement reconnaissable et formée des substances grise et blanche. Le doigt, introduit dans la plaie, pénètre à une profondeur de 0,02 et sent le cerveau à nu.

Le 16. Coma un peu dissipé: le malade entend et répond, quoique difficilement et lentement.

La moitié droite du corps est complètement paralysée : mouvement et sensibilité.

Il existe de la contraction dans la moitié gauche de la face, et quelques mouvements convulsifs dans cette partie du corps.

L'enfant porte sans cesse la main gauche à la tête.

Jours suivants : Pas de symptômes d'inflammation cérébrale.

L'hémiplégie droite se dissipe peu à peu et finit par disparaître presque complètement.

Le 26. En même temps que se formait un abcès sous la plaie refermée, la paralysie reparaît, limitée au mouvement et accompagnée d'hyperesthésie de toute cette moitié du corps. La contraction du côté gauche de la face persiste depuis l'accident, sans aucun changement.

Après l'ouverture de l'abcès, les mouvements reviennent un peu dans le bras et la jambe, mais ce côté reste beaucoup plus faible que l'autre.

Au milieu d'octobre, la main gauche donne, au dynamomètre, 15 kilogrammes, tandis que la droite donne à peine 3.

Le 20. Le malade est pris tout à coup d'une douleur dans la jambe droite, assez violente pour lui arracher un cri aigu, et accompagnée de quelques mouvements convulsifs du membre. L'attaque fut de

courte durée et ne reparut plus que le 29 octobre. Ce jour-là, l'enfant fut pris, à deux heures et à huit heures du matin, de véritables attaques d'épilepsie : cri initial, convulsions cloniques, écume à la bouche, perte de connaissance à la suite, pleurs quand il revient à lui.

Le 30. Nouvelle attaque ayant duré à peu près vingt minutes.

Les deux jambes sont prises de convulsions, qui ont cependant débuté par la droite.

Trépanation. Après l'opération, le jeune garçon a toute sa connaissance et répond d'une manière très-précise aux questions qui lui sont faites, mais la contracture de la moitié gauche de la face, qui avait presque complètement disparu et ne se traduisait plus que par de égers mouvements convulsifs revenant à de rares inter valles, reparaît permanente et aussi intense que les premiers jours.

Glace en abondance.

Soir. Etat général bon. Intelligence nette.

Le 1er novembre. Dans la nuit, nouvelle attaque épileptique de huit minutes.

A peine de fièvre.

Le 3. Erysipèle du cuir chevelu sans symptômes cérébraux.

Le 5. La plaie sécréte un pus jaune séreux ocré qui exhale une odeur fétide.

Le 7 La hernie de la substance cérébrale faisant des progrès notables, M. Broca se décide à exercer une compression assez énergique qui n'amène aucun résultat, et sous l'influence de laquelle la hernie diminue peu à peu et finit par disparaître complètement.

Le 23. Le malade marche en traînant la jambe droite ; la force est revenue dans le membre supérieur, et, au dynamomètre l'enfant fait 8 kilogr. de la main droite et 15 seulement de la main gauche.

Le 29. Nouvel érysipèle du cuir chevelu. On avait, la veille, cautérisé les bourgeons charnus au nitrate d'argent.

Le 3 décembre. La cicatrisation marche avec une très-grande rapidité.

Le 15. L'enfant peut être considéré comme guéri : la plaie est presque entièrement fermée. Le côté droit a retrouvé toute sa force : la jambe droite est aussi forte que l'autre.

Seuls, la dépression qui existe au niveau de la plaie et les battements du cerveau qui soulèvent la cicatrice trahissent à l'œil l'opération subie par le malade et la grande perte osseuse qu'il a faite.

Obs. LXXVI. (M. David, *Gaz. méd.* Paris, 1874, p. 609. Voir le schema). — Convulsions cloniques de la face, du bras et de la jambe gauches ; convulsions limitées à la main gauche ; convulsions généralisées gauches ; déviation conjuguée ; tête et yeux à droite ; convulsions cloniques, langue et tout le côté gauche.

Autopsie. — Abcès du volume d'un petit œuf de poule au niveau des circonvolutions pariétales droites.

B..., 46 ans, entre à l'hôpital de Genève le 13 mai 1874, avec toute son intelligence.

Depuis deux ans, crises nerveuses réapparaissant à intervalles de cinq à quinze jours.

Le 10 mai, crise violente, chute, perte de connaissance pendant vingt-quatre heures, mouvements convulsifs occupant exclusivement la face, le bras et la jambe du côté gauche.

Le 13 mai : les convulsions n'occupent plus que la main gauche (flexion de la main sur l'avant-bras). Pas d'hémiplégie. Sensibilité normale en tous points.

Le 15 mai : convulsions de tout le côté gauche. Déviation conjugée des yeux à droite et en haut. La langue présente aussi des convulsions et frappe contre l'arcade dentaire. Mouvements convulsifs du cou, de la poitrine et de l'abdomen.

L'avant-bras, et le bras ainsi que tout le membre inférieur, exécutent sans interruption de petits mouvements de flexion.

Rien à droite.

La connaissance du malade est complète ; il ne semble empêché de parler que par les mouvements incessants de la langue.

Quatre heures après, tout le côté gauche est paralysé, à l'exception de la face.

Il subsiste encore une légère déviation conjuguée des yeux. Sensibilité intacte.

Pendant les jours suivants, les convulsions de la main gauche diminuent et finissent par disparaître.

Le 24 mai. Coma. Mort le 25.

Autopsie. — Méninges fortemant injectées ; arachnoïde en quelques points légèrement adhérente au cerveau.

Hémisphère droit. Au niveau du groupe des circonvolutions pariétales, léger soulèvement de la substance grise occupant une étendue

d'environ deux à trois centimètres. Cette partie est manifestement fluctuante. Une incision faite à ce niveau laisse échapper un flot de pus verdâtre, crémeux et met à découvert une cavité de la grosseur et de la forme d'un petit œuf de poule, parfaitement délimitée au milieu de la substance cérébrale, et s'avançant dans le centre ovale de Vieussens sans atteindre la voûte du ventricule. Les parois de l'abcès sont épaissies. La substance grise, au-dessus de l'abcès est tout à fait amincie et ne semble plus exister, quoiqu'on reconnaisse encore à la surface de l'hémisphère la forme des circonvolutions affectées. En outre, tout à fait à la surface de l'hémisphère droit, deux ou trois petits abcès et foyers d'hémorrhagies capillaires dont on n'a pas précisé le siége exact.

Hémisphère gauche. — Substances blanche et grise intactes. En ouvrant le ventricule latéral, on met à découvert, au niveau de la queue du corps strié, un foyer purulent de la grosseur d'un petit pois et de même nature que celui de l'hémisphère droit. Cervelet et protubérance absolument sans lésion.

Obs. LXXVII. (Résumée, Demongeot, obs. V, p. 31.) — Coups sur le pariétal droit ; délire ; convulsions ; contracture de la face gauche ; hémiplégie gauche ; méningite de la convexité droite.

M..., 7 ans, avait reçu plusieurs coups à la tête, entre autres, un sur le pariétal droit qui fit une plaie qui suppura très-longtemps. Se plaignait souvent de douleurs de tête.

En août, on est obligé de lui extraire trois dents. Quelques jours après, tristesse, vomissements, céphalalgie, agitation considérable.

Cinq jours plus tard, après une rémission due à l'application de sangsues derrière les oreilles, agitation, exaltation remarquable de la sensibilité morale; elle prodiguait à sa mère des caresses inaccoutumées avec des expressions de tendresse qu'on ne trouve pas dans la bouche d'un enfant de cet âge.

Quatre jours après, ayant pris part à une conversation, elle parla avec volubilité, fit des efforts incroyables de mémoire, et finit par un délire complet ; l'affaissement le suivit, avec trismus et grincements de dents, strabisme, puis contracture des membres, *déviation de la bouche à gauche ; ce même côté fut bientôt affecté de résolution, la sensibilité y devint obscure,* et après deux jours d'agonie annoncée par le hoquet, la gêne de la respiration, la malade expira.

Autopsie. — Au niveau de la *suture du pariétal droit avec le coronal*, existe sur le cuir chevelu une cicatrice blanche, longue de cinq pouces environ, mais l'os est intact. De chaque côté de la grande faulx du cerveau et à la partie antérieure du lobe droit, l'arachnoïde de la dure-mère adhère à celle du cerveau par des filaments mous et celluleux.

Les méninges de la convexité sont généralement épaissies et opaques, le tissu sous-arachnoïdien est infiltré d'une sérosité trouble. Adhérences intimes des méninges avec la substance cérébrale à gauche, mais, *particulièrement à la partie latérale et supérieure droite*, où l'on remarque sous l'arachnoïde et jusque dans les anfractuosités, des granulations lenticulaires, jaunâtres, homogènes et caséeuses.

Dans ce point les membranes sont plus épaisses, et lorsqu'on les soulève on entraîne de la substance grise, ramollie et jaunâtre dans l'épaisseur de quelques lignes. Le reste du cerveau est sain.

Obs. LXXVIII. (J. Jones, *The Lancet.* T. II, 1874, p. 449.

Enfant de 12 ans, fracture du crâne à la suite d'un coup pied de cheval. Pouls irrégulier, contractures du bras droit, convulsions, hémiplégie droites.

Autopsie. — Fracture de l'apophyse zygomatique du frontal et de l'arcade orbitaire du fontal allant jusqu'à la petite aile du sphénoïde.

Abcès, du volume d'une chataigne, dans la substance cérébrale, touchant à la superficie, au niveau de la troisième circonvolution ou circonvolution de Broca.

Obs. LXXIX. (MM. de Bourilhon et Moty, *Gaz. hebdom.* 1874, p. 686.) — Fracture étoilée du pariétal gauche avec chevauchement et enfoncement de quatre fragments ; paralysie à droite des muscles de l'œil, du nez, des lèvres, de la langue, de l'épaule, du bras, de l'avant-bras et du membre inférieur ; tremblements, fourmillements dans les membres paralysés ; trépanation. Les mouvements reviennent par groupes musculaires ; guérison complète.

Schirck ould Himan, 16 ans, reçoit, le 5 juin 73, un coup de bâton sur la tête, chute, paralysie de tout le côté droit. Entrée le 9 à l'hôpital.

Bosse sanguine de 0,05 de diamètre à grand axe dirigé d'avant en arrière et de dedans en dehors, faisant un angle de 25° environ avec la suture sagittale; en déprimant la bosse sur ses bords on sent un enfoncement.

L'hémiplégie droite persiste et comprend : les muscles de l'œil, du nez, des lèvres, de la langue, de l'épaule, du bras, de l'avant-bras, de tout le membre inférieur du côté droit ; elle est accompagnée d'une sensation des fourmillements non douloureux.

L'ouïe, la vue, l'intelligence sont intactes. La phonation est un peu gênée par la paralysie des lèvres ; la langue, notablement déviée orsqu'elle se porte en avant, ne semble pas avoir d'influence sur cette fonction. Jusqu'au 13 juin, paralysie stationnaire, aucun trouble particulier n'est survenu.

Le diagnostic porté est : « fracture et enfoncement des os du crâne, compression du lobe gauche du cerveau. » L'opération du trépan est jugée indispensable en raison des accidents ultérieurs que peut déterminer la compression et le peu de chance qu'il y a de voir la paralysie disparaître.

La 13 juin, le malade est chloroformé et la trépanation est faite ; fracture étoilée du pariétal gauche avec enfoncement de quatre fragments principaux étoilés.

Après l'application de deux couronnes de trépan et l'emploi d'un davier on enlève les quatre fragments. Le cerveau mis à nu sur une surface de plus de 10 centimètres carrés reprend aussitôt son niveau. Immédiatement le côté paralysé est pris d'un tremblement convulsif excessivement intense, avec fourmillements douloureux analogues à ceux qui résultent de la contusion d'un tronc nerveux important.

Le malade réveillé depuis un instant ne se plaint que d'une chose, de la faim. On lave la plaie qui est pansée à l'eau froide.

A midi, l'opéré mange avec voracité. Trois heures après midi, la douleur persiste encore dans la jambe ; pas de douleurs de tête.

Le 14, tremblement et douleurs du côté paralysé pendant la nuit. Après midi, plaie bonne. État général moins satisfaisant ; un peu de fièvre, légères douleurs de tête. Le malade urine dans son lit sans s'en apercevoir.

Le 15, état général plus grave, abattement, fièvre, pupilles égales. Fourmillements et hyperesthésie légère dans tout le côté droit, y compris la joue et l'oreille ; rien du côté de la langue ; faible contracture des membres du côté malade.

A midi, tremblement peu intense d'un quart d'heure. Soir, la plaie va bien. On voit les pulsations de la masse encéphalique soulever la dure-mère ; irrigation continue. Température 40°,8.

Le 16, abattement plus marqué, vomissements bilieux et hoquet hier après la contre-visite. Nuit agitée. Contracture plus prononcée, douleurs très-intenses dans le cerveau. Température 40°,3.

Le 17, tremblement du côté droit pendant dix minutes. Vomissement bilieux. État général meilleur. Plaie bourgeonnante.

Le 20, la contracture a disparu presque entièrement; quelques mouvements volontaires dans la jambe.

Le 22. Plaie en bonne voie. Les lambeaux adhèrent déjà à la dure-mère, sur laquelle on voit s'élever des bourgeons charnus au centre de la plaie; à partir de ce jour, la température et le pouls étant revenus à l'état normal, on cesse de les observer.

Le 26. Les mouvements ont reparu; les doigts reprennent leurs fonctions; le malade peut serrer avec une certaine force. Il commence à fléchir son avant-bras et à s'appuyer sur sa jambe.

Le 7 juillet. Il marche en fauchant, mais sans appui; il élève le bras jusqu'à l'horizontale. Les fléchisseurs semblent, aussi bien dans la jambe que dans le bras, avoir repris leur force contractile plus vite que les extenseurs.

Le mieux s'accentue chaque jour.

Le 11. Les mouvements sont tellement bien revenus qu'il descend deux étages et les remonte seul après une assez longue promenade dans la cour. On le considère comme guéri.

Le 27. Depuis plusieurs jours, le malade marche pendant des heures entières, mange 4 portions et demande encore plus; plaie complètement cicatrisée : les battements de la masse encéphalique existent toujours. Exeat sur sa demande.

Obs. LXXX (voir le schema, Jeoffroy et Lepiez, Soc. anat. 1871, p. 208.)— Tuberculose, attaque épileptique légère, hémiplégie gauche des membres, convulsions générales, hémiplégie gauche (totale) des membres et de la face, amas de granulations tuberculeuses sur le milieu de la circonvolution marginale antérieure.

X..., 26 ans, entre dans les premiers jours de juillet, à l'hôpital avec tous les signes d'une tuberculose pulmonaire.

3 septembre. Attaque épileptiforme, caractérisée par une perte de connaissance et des convulsions générales.

Le 4. Céphalalgie frontale intense.

Le 5. Nouvelle attaque de convulsions à la suite de laquelle on constate une légère hémiplégie gauche. La face n'est pas déviée ; céphalalgie frontale très-vive.

Plusieurs attaques ont lieu dans la soirée et dans la nuit.

Le 6. Coma ; hémiplégie complète, à gauche, avec flaccidité des membres ; hémiplégie faciale du même côté ; pas de déviation de yeux. Mort le 7.

Autopsie. Rien dans l'isthme de l'encéphale, ni dans l'hémisphère cérébral gauche.

Sur la surface convexe de l'hémisphère droit, au niveau de la partie médiane de la circonvolution marginale antérieure, dans un espace grand comme une pièce de 5 francs, un dépôt assez abondant de granulations tuberculeuses dans la pie-mère qui adhère intimement à la substance cérébrale.

Une coupe verticale montre, qu'au dessous, la substance cérébralp indurée est infiltrée de granulations tuberculeuses. Il y a là comme une sorte de cône, mal limité de substance indurée pénétrant dans l'encéphale. A la périphérie, la substance est un peu ramollie et jaunâtre.

On remarque, au niveau de cette encéphalite tuberculeuse localisée, deux foyers hémorragiques. Un premier siége dans la substance indurée et consiste en apoplexie capillaire ; ce foyer a environ le volume d'une noisette. A côté, mais, dans un point où la substance présentait un accroissement de consistance moindre, on voit un second foyer d'hémorrhagie. Il y a un caillot sanguin gros comme une noix, renfermée dans une cavité limitée par la substance cérébrale dilacérée.

A l'œil nu, on voit, dans ce foyer d'encéphalite tuberculeuse, des vaisseaux à parois épaissies.

L'examen microscopique montre qu'il s'agit d'un foyer d'encéphalite tuberculeuse.

Obs. LXXXI (résumée Sergiù, in. thèse Paris 1866, Méningite tuberculeuse des adultes : obs. I p. 45).

A... (R.), 30 ans, employé de chemin de fer, entre à l'hôpital le 3 juillet 1864.

Pas d'antécédents tuberculeux.

Le 17 juin. Il s'était assis sur les fortifications quand il perdit connaissance. Ramené chez lui et couché, il est pris de convulsions dans la face, la bouche était déviée, il ne pouvait parler.

Le 18. Céphalalgie; la parole est revenue; de temps à autre, un peu de subdélirium.

Le 3 juillet. Il peut marcher aidé par quelqu'un.

Le 4. Il était hémiplégique de tout le côté gauche, avec perte incomplète du mouvement et du sentiment; hyperesthésie de la cuisse droite; ventre rétracté; pouls à 80; pupilles contractées, mâchonnement.

Le 5. Hémiplégie plus complète, surtout du sentiment; contracture des muscles du cou à droite; 112 pulsations.

Le 6. Fièvre intense; 54 respirations; 134 pulsations; le malade fume la pipe à gauche; pupilles contractées; même contracture du cou; mort le soir.

Autopsie. Le cerveau présente de la méningite dans toute son étendue; les scissures sont accolées, les ventricules dilatés, et d'innombrables granulations existent dans les méninges; çà et là on rencontre même un peu de pus.

Le lobe moyen du côté droit, au niveau de la partie supérieure de la scissure de Sylvius, présente de la méningo-encéphalite; les points du cerveau correspondants, dans une étendue de 5 centimètres carrés, sont jaunes, rougeâtres; deux ou trois points sont même d'un noir profond, comme s'il s'était fait, en ces points, une petite exhalation sanguine.

Les vaisseaux qui parcourent la scissure sont agglutinés ensemble par une masse fibrineuse qui contient une quantité de granulations.

Obs. LXXXII (résumée Becquerel. loco citato, p. 44). — Paralysie du mouvement dans la jambe gauche.

Caillot (Henri), garçon, 6 ans, fils d'un père mort de phthisie pulmonaire; maigrit, pris de diarrhée.

Peu à peu se développe une paralysie du mouvement avec exaltation de la sensibilité dans le membre inférieur gauche.

Intelligence intacte.

Enlevé rapidement par une péritonite aiguë de nature tuberculeuse.

Autopsie. Crâne. A la partie supérieure de l'hémisphère droit, granu-

lations au milieu d'un tissu jaune, opaque et épaissi ; cette altération se prolonge à la face interne ; là, les prolongements que la pie-mère envoie entre les circonvolutions, devenus adhérents à la substance cérébrale, sont indurés, épaissis.

Cet épaississement constitue un noyau semblant plonger au milieu de la substance cérébrale, laquelle est adhérente, ramollie et piquetée de rouge.

Au centre de la partie la plus dure est le vaisseau dont le calibre n'est pas oblitéré, mais dont les parois sont épaissies.

Sur l'hémisphère gauche quelques points d'induration siégeant dans la pie-mère et à la partie externe de l'hémisphère. La substance grise en contact est légèrement ramollie et jaunâtre.

Aucune lésion des ventricules.

Obs. LXXXII (résumée). Cette observation, que nous devons à notre collègue Rendu, est des plus intéressantes, en ce sens que le groupement des troubles paralytiques, leur succession permettent de reconnaître la nature corticale des lésions, qui, de la périphérie, gagnent le pied de la capsule interne.—Tuberculisation à symptômes obscurs se traduisant d'abord par des arthrites subaiguës puis par un état fébrile subcontinu; invasion de symptômes méningitiques; hémiplégie progressive, incomplète puis totale droite ; troubles de la sensibilité.

François Andréoli, 31 ans, fumiste, entré le 7 septembre à Beaujon, dans le service de M. Gubler.

Pendant les mois de septembre et d'octobre, A... est soigné pour des arthrites subaiguës que M. Gubler pensait être de nature tuberculeuse, à cause de leur fixité et de l'absence de phénomènes locaux nets.

En même temps, écoulement auriculaire fétide, traité par injection d'eau de goudron.

En novembre, les douleurs de la hanche et du genou disparaissent presque complètement, et le malade commence à marcher dans la salle. Mais d'autres phénomènes ne tardent pas à se montrer. Le malade, sans cause connue, est pris d'accès de fièvre, avec état vultueux de la face, peau sèche, abattement, dyspnée, sans que l'auscultation fasse entendre de signes bien nets (quelques râles disséminés, faiblesse respiratoire au sommet droit). En même temps survient une toux habituelle, parfois quinteuse, sans expectoration caractéristique ni stries sanguinolentes.

Dans l'impossibilité de trouver la raison de ces accès de fièvre par quelque lésion locale, on admit qu'il se faisait un travail de tuberculisation diffuse dans les poumons.

Pendant toute cette période, les *pupilles étaient toujours obstinément dilatées*, même quand on donnait au malade quelques gouttes thébaïques. Il était triste, d'un caractère sombre, taciturne, ne vomissant point, mais constipé et se plaignant parfois de lourdeur de tête. Il avait surtout, au plus haut degré, des alternatives de rougeur et de pâleur de la face, que l'on mettait sur le compte de la tuberculisation pulmonaire en voie de formation.

Persistance de l'otorrhée malgré les injections (huile de foie de morue, sirop iodure de fer).

Dans la seconde quinzaine de novembre, cet état fébrile persiste, sans manifestations extérieures bien nettes, sauf un peu de toux et quelques râles. Dans les derniers jours du mois, on note que l'écoulement des oreilles se supprime presque complètement.

3 décembre. Le malade se plaint d'une céphalalgie frontale excessivement intense, avec stupeur, abattement, cris rappelant tout à fait ceux de la méningite tuberculeuse. Pupilles larges et dilatées; fièvre forte, mais ralentissement appréciable du pouls par rapport aux jours précédents (Compresses froides, lavement purgatif, calomel à doses fractionnées.)

Le 4. Vomissements à plusieurs reprises ; persistance de la céphalalgie, qui est cependant moins intense ; caractère sombre, indifférence et stupeur ; le malade profère, avec peine, quelques paroles mal articulées ; il a *une sorte d'aphasie intermittente.*

Le 5. Les vomissements persistent ; les pupilles sont toujours dilatées et égales de chaque côté; coma presque complet ; mâchonnement; un peu de raideur de la nuque ; pouls lent, avec quelques intermittences ; 66 pulsations (Vésicatoires à la nuque.)

Le 6 décembre. Même état, cependant un peu moins de stupeur; aphasie presque complète. Le malade reconnaît à peine son frère, cependant il répond par signes aux questions et comprend ce qu'on lui dit.

7. Les vomissements ne se sont pas reproduits ; état stationnaire; *affaiblissement assez prononcé du membre supérieur droit*, qui retombe plus vite que le gauche. (Bromure de potassium.)

8. La parésie du bras droit s'accentue davantage, et la jambe droite *est faible* ; pas d'inégalité des traits ; stupeur très-prononcée.

9. Ce matin on remarque que la pupille droite est plus dilatée que la gauche ; les traits sont un peu déviés du côté gauche *par parésie faciale droite* ; le malade *tire sa langue à droite*, du côté paralysé ; hémiplégie du bras et de la jambe *droite complète, avec flaccidité* ; sensibilité en apparence assez bien conservée ; le malade ne se plaint plus de maux de tête ; pouls normal, 66 à 70.

(15 gr. d'eau-de-vie allemande).

Du 10 au 17, jour de la mort du malade, l'état est toujours resté stationnaire, hémiplégie droite totale avec flaccidité; alternative passagére d'agitation dégénérant bientôt en un coma complet ; pupilles presque toujours étroites, rarement inégales ; sclérotique et conjonctives excessivement congestionnées, comme à la dernière période des méningites tuberculeuses. Pouls tantôt ralenti, de 40 à 60, plus souvent augmenté de fréquence, en même temps que la température s'élève et que la respiration s'accélère ; peu d'urines, une seule fois incontinence ; jusqu'au dernier jour le malade a uriné spontanément. Au milieu de tout cela, intelligence à peu près conservée, au moins par intervalles ; cependant, il ne reconnaît pas les personnes qui viennent le voir.

A partir du 11 décembre, la sensibilité, explorée chaque jour avec soin, s'est montrée toujours nulle dans les parties paralysées.

Le diagnostic porté pendant la vie par M. Gubler était celui d'une lésion centrale consécutive à une otite suppurée, en réservant toutefois l'hypothèse d'une méningite tuberculeuse.

Autopsie le 18 *décembre.* — Méninges moyennement congestionnées. Granulations de Pacchioni très-confluentes.

La pie-mère est louche et épaissie. Quelques noyaux tuberculeux disséminés des deux côtés sur les lobes sphénoïdaux et le prolongement pariétal des scissures sylviennes. En décortiquant le cerveau, on constate que les circonvolutions frontales supérieures, frontale et pariétale ascendantes, présentent des adhérences avec la pie-mère, mais sans ramollissement bien notable de la substance cérébrale.

Toute la base du cerveau, à partir du chiasma des nerfs optiques, est tapissée par des exsudats purulents épais. Notable suffusion de liquide céphalo-rachidien.

Les exsudats sont surtout épais le long de la sylvienne gauche et dans toute la distribution de cette artère. En disséquant la scissure, on voit que les deux parois sont accolées, et de plus, une

partie des circonvolutions de l'insula, à partir du tiers antérieur, sont complètement ramollis et se dissocient sous un peu d'eau.

En faisant des coupes perpendiculaires à l'hémisphère gauche, pour voir quelles sont les limites du ramollissement, on voit qu'il respecte le noyau intra-ventriculaire du corps strié et la partie antérieure du noyau extra-ventriculaire. Les parties postérieures de ce noyau ne sont que secondairement intéressées, encore le ramollissement n'est-il pas complet. Par contre, en dehors du noyau lenticulaire, le pied de la couronne rayonnante, la capsule interne et l'avant-mur sont presque en totalité englobés dans le ramollissement, qui s'étend jusqu'aux circonvolutions périphériques de l'insula. Toute la substance blanche de cette région est complètement diffluente. Ceci explique comment l'hémiplégie, tout en ayant un point de départ périphérique, s'était montrée cliniquement identique aux hémiplégies d'origine centrale (hémiplégie flasque complète, sauf l'orbiculaire, et comment l'anesthésie était aussi prononcée.

Dans l'hémisphère droit granulations tuberculeuses nombreuses; mais sans exsudat ni ramollissement des circonvolutions de l'insula.

Liquide abondant dans les ventricules latéraux, et imbibition de l'épendyme.

Tuberculose miliaire confluente dans les poumons : pas de tuberculose intestinale.

Obs. LXXXIII (résumée, Quinquaud, Soc. anat., 1869, p. 273.) Voir le schéma. — Aphasie ; parésie du côté droit; hémiplégie droite ; contractures à droite ; contracture faciale à droite ; tête et yeux tournés à droite. Deux foyers d'encéphalite tuberculeuse sur la partie postérieure de la première circonvolution frontale gauche et sur la lobule de l'insula du même côté.

Le nommé Boucher, âgé de 30 ans, tourneur en bois, est entré à l'hôpital Saint-Antoine, service de M. le Dr Lorain.

Ce malade, au dire de ses parents, aurait eu une scarlatine dans son enfance, et l'année dernière il a été atteint d'une pneumonie dont il aurait très-bien guéri. Pas d'antécédents tuberculeux dans sa famille. Il a des habitudes alcooliques, mais il n'a jamais eu d'attaque.

Le début de sa maladie remonte à huit jours; au milieu de son sommeil, il est pris rapidement de délire ; il veut se lever, il s'agite et ne reconnaît plus ses parents qui l'entourent ; il ne peut parler. Les jours suivants, l'agitation continue, et de temps à autre, il éprouve des tremblements, des secousses musculaires.

Le 3 mai, on l'amène à l'hôpital, où nous constatons l'état suivant : il peut encore marcher, mais, en l'examinant avec attention, on voit que son corps s'incline à droite, ce qui indique une *diminution de la motilité du membre inférieur de ce côté.* il en est de même pour le membre supérieur droit ; il serre un peu moins fort *de la main droite que de la gauche.* La sensibilité à la douleur est manifestement diminuée à droite. Il y a de la lenteur dans les perceptions; ce qui est très-évident, si l'on compare avec le côté gauche.

Il a du délire tranquille, il est bizarre ; et ce qui frappe surtout, c'est qu'il ne peut proférer un seul mot ; quand on lui dit d'écrire son nom, il hésite, il cherche à se rappeler les lettres, et voyant qu'il ne réussit pas, il jette la plume avec un geste de colère. Si on lui écrit un mot sur le papier, il s'applique à le copier en consultant à chaque instant son modèle, comme pour ne pas perdre de vue la forme des lettres. Couché dans le décubitus horizontal, il y reste presque continuellement, ne paraissant nullement s'inquiéter de son état, et bien qu'on lui ait indiqué plusieurs fois les latrines, il ne peut jamais les retrouver. Il comprend cependant assez bien ce qu'on lui dit.

Rien d'anormal au cœur.

Cet état reste le même jusqu'au 16 mai ; à partir de ce jour, il devient plus agité la nuit, ne reconnaît plus sa famille et tombe dans un état de somnolence d'où on ne peut plus le faire sortir. Râles sibilants, et çà et là quelques râles muqueux disséminés dans la poitrine, pas de matité ; tousse peu ; *la tête est tournée à droite, et les yeux ont une déviation synergique de ce même côté.*

Le 17. Il y a raideur dans les membres supérieur et inférieur droits. Contracture de la face du côté droit. La tête et les yeux sont déviés du même côté. Hoquet, pupille droite plus dilatée que la gauche.

Soir. Il a perdu connaissance lentement ; somnolence, agitation par moments ; se plaint; râles trachéaux. Mort le 18, à 6 heures du matin.

Autopsie. — Un foyer principal d'encéphalite siége dans la par-

tie postérieure de la première circonvolution frontale (la deuxième et la troisième sont intactes) ; il en existe un autre tout à fait semblable au sommet du lobule de l'insula. Vers ces deux points, sur le trajet des vaisseaux, on constate des tubercules miliaires, qui oblitèrent en partie la lumière du canal vasculaire ; en même temps, on voit des exsudats méningitiques jaunâtres.

Obs. LXXXIV (résumée, Liouville, Soc. anat., 1869, p. 246). — Céphalalgie frontale gauche, vive et fixe; hémiplégie faciale droite incomplète; aphasie ; monoplégie droite incomplète ; hémiplégie droite incomplète et progressive ; soubresauts des tendons à droite ; mouvements convulsifs des doigts à droite ; tête penchée et fortement inclinée vers la droite ; méningo-encéphalite tuberculeuse gauche frontale et moyenne.

Le nommé C., 24 ans, entre le 20 avril dans le service de M. Marrotte.

Le malade, depuis six semaines au moins, se plaignait à plusieurs reprises de douleurs de tête, parfois très-intenses, et à ces moments il portait sa main vers la tempe gauche, en disant que c'était là qu'il souffrait. A plusieurs reprises on fut chez lui frappé de la localisation persistante de cette douleur. De plus, on notait un changement de caractère : devenu irascible, très-emporté, par moments surtout.

Accès de colère avec violences, chaleur de tête, et parfois idées troublées. De calme et réfléchi il était devenu emporté.

Nous le trouvons dans l'état suivant : décubitus dorsal, l'air un peu égaré, les pupilles très-dilatées, mais encore lentement contractiles. Les traits de la face, parfois un peu tiraillés, donnent à cette dernière un aspect irrégulier ; la commissure labiale du côté droit paraît un peu plus abaissée que celle du côté gauche ; mais le sillon naso-labial n'est bien marqué ni d'un côté ni d'un autre. C'est lorsqu'on veut lui parler, qu'on est surtout frappé des troubles cérébraux qui existent plutôt dans l'expression de la parole et dans l'appropriation des mots exacts, que dans l'intelligence même. Tantôt il ne peut pas trouver le mot juste, quoiqu'on voie qu'il fasse effort pour le chercher ; tantôt il ne prononce que la première partie de ce mot et répète alors plusieurs fois cette première partie qui est très-claire et très-nette dans son expression.

D'autres fois il répète, à plusieurs reprises de suite, les derniers

mots que nous prononçons devant lui. Quand il n'a pu trouver un mot et qu'on le lui indique, il le reconnaît bien; et le plus souvent, il peut alors le prononcer à une nouvelle question; cependant, il y a des moments où il le perdait, pour ainsi dire, sans pouvoir le retrouver.

Le lendemain, nous constatons que les phénomènes sont les mêmes; cependant, parfois, il y a plus de facilité dans l'expression appropriée de certains mots, au moins pour le commencement des phases; il est un peu plus éveillé, et la fièvre est moins considérable. On lui met un vésicatoire à la nuque, des ventouses scarifiées sur les deux épaules, et il doit prendre en potion 1 gramme d'iodure de potassium. Même situation dans la journée.

Le 23. Nous constatons ce matin plus d'abattement; le malade est toujours somnolent; il se réveille assez facilement, puis retombe comme engourdi; lorsqu'il s'éveille, l'expression de la pensée est toujours embarrassée comme articulation de langage, et l'intelligence elle-même paraît plutôt affaiblie et un peu plus obnubilée. La peau est un peu blanche, non moite; la circulation aux extrémités ne paraît pas se faire parfaitement; cependant le pouls est assez bondissant, mais il n'a pas une régularité absolue; la langue est rouge et blanchâtre; la respiration assez calme, interrompue de temps en temps par de la toux, sans grande expectoration. La sensibilité aux pincements est conservée dans les deux membres inférieurs. Il n'y a pas de strabisme; il n'y a pas, à proprement parler, de déviation bien nette dans les traits de la face. Les deux paupières s'ouvrent bien à certains moments; Il ne pousse pas de cris, mais ce matin les voisins nous disent qu'en dormant il poussait quelques gémissements et que la respiration était un peu plaintive. Parfois de très-légers tremblements aux extrémités et de très-petites secousses tendineuses.

Le 24. L'état est à peu près le même. On est de plus en plus frappé des petites secousses généralisées, des tressaillements généraux qu'il présente dans toutes les parties de son corps, et qui parfois se manifestent comme de véritables convulsions, puis l'arrêtent un peu et se manifestent à nouveau très-vivement. Il prend maintenant quatre grammes d'iodure de potassium.

Le 25. Pupilles dilatées, égales à peu près, encore contractées. Aphasie aussi complète avec intelligence peut-être un peu plus nette. Pouls bondissant, un peu dur; parfois un peu de dicrotisme.

84 pulsations. Il lève bien en l'air et successivement les deux jambes à notre demande, et toutefois aussi en distinguant bien la gauche de la droite. Sensibilité, au chatouillement et au pincement, des deux membres inférieurs très-conservée, peut-être exagérée. Il n'a pas uriné depuis hier soir. Sondé, urine rendue en notable quantité ; elle est foncée et non sanguinolente.

Le membre supérieur droit, plus faible et retombant de suite dès qu'on le soulève et quoiqu'il fasse quelques efforts pour se maintenir en l'air ; tandis que le membre supérieur gauche, soulevé, est facilement maintenu en l'air, sans appui, et assez longtemps. Ventre plat, a uriné sous lui, sans avoir besoin aujourd'hui d'être sondé.

Le 30. Moins de rougeur aux pommettes, somnolence presque continuelle. Plus d'affaissement. La peau du corps, un peu moins chaude et moins âcre qu'hier. Pulsations, 112. Température, aisselle droite, 40,4. Respirations, 56. Abattu, somnolent, pouls réguliers, pupilles égales.

Phénomènes de paralysie du mouvement (membre inférieur droit). Conservation de la sensibilité. De temps en temps, convulsions et soubresauts des tendons dans les doigts *et la main du membre droit.* Le membre gauche ne paraît rien offrir de pareil.

Le 1er mai. Respiration plus embarrassée. Déjà quelques râles bruyants. Le pouls est très-rapide, et les pulsations sont moins régulières. Mêmes phénomènes de paralysie du mouvement pour le côté droit (membre supérieur et membre inférieur). *Hémiphégie incomplète* du mouvement et du sentiment. Si on chatouille la plante du pied droit, il n'y a tout d'abord qu'un mouvement dans la jambe gauche, puis, si on insiste très-fort, il finit par se produire un petit mouvement à droite. De même, si on pince fortement le côté droit, il y d'abord et uniquement des mouvements à gauche, puis alors et secondairement à droite. Pulsations, 156. Température, 40°,6 (aiss.); respirations, 52. Pas de strabisme. Pas de paralysie très-notable de la face. Le soir : Plus mal. Décubitus dorsal. Tête penchée et inclinée fortement vers la droite. Yeux encore mobiles. Pupilles dilatées, à peu près égales. Mouvements convulsifs et soubresauts des tendons dans le membre supérieur droit, toujours paralysé complètement.

Autopsie. — La face interne de la dure-mère, dans la partie qui

correspond au tiers antérieur du lobe, vers les deuxième et troisième circonvolutions, est rouge injectée.

Toutes les lésions semblent exister de préférence du côté gauche et à l'extérieur, paraissant plus prononcées dans les parties frontale et moyenne que dans la partie postérieure : en ces points, granulations isolées ou bien formant des plaques et des traînées semblables à du pus, qui sont placées des deux côtés de la scissure de Sylvius, depuis son origine jusqu'à ses divisions sur les parties latérale et supérieure du lobe gauche cérébral, englobant, pour ainsi dire, dans des masses puriformes, les conduits vasculaires. Plaque de méningo-encéphalite tuberculeuse dans une zone qui correspond à la troisième circonvolution de l'insula. Méningite spinale tuberculeuse : au point où celle-ci est le plus accusée, la substance médullaire est rosée.

Nota. — Nous croyons que la méningite spinale, *peu intense du reste et postérieure,* doit être complètement désintéressée de la symptomatologie qu'a présentée la malade.

La manière dont les symptômes se sont montrés et groupés proclame hautement la nature corticale des troubles paralytiques : aphasie, hémiplégie faciale, monoplégie brachiale, hémiplégie totale.

Obs. LXXXV (résumée); communiquée par le Dr Rendu (avec la mention suivante : ce cas semble prouver que l'hémiplégie peut être la conséquence d'une altération n'intéressant que les circonvolutions). — Méningite tuberculeuse survenant chez un phthisique; aphasie incomplète; hémiplégie droite alternant avec de la contracture, puis définitive; ramollissement localisé au pli de passage de la circonvolution antérieure de la scissure sylvienne; pas de ramollissement du corps strié.

Henri Peret, feuillagiste, entré à l'hôpital Beaujon le 17 mars 1875, pour phthisie pulmonaire : mort le 29 mars.

Le 20. Céphalalgie, délire, vomissements.

Le 21. Céphalalgie plus vive. Embarras de la parole ; excitation cérébrale.

Le 22. Autant d'embarras de la parole. La commissure labiale droite est un peu entraînée ; il semble qu'il y ait un début de parésie gauche?

Le 23. Coma. Côté droit tout à fait hémiplégique. Les globes oculaires sont tournés à gauche en déviation conjugée. Il existe également une hémiplégie faciale très-nette du côté droit; la commissure labiale gauche est entraînée en haut et en dehors. Constipation.

Le soir. Les membres droits ne sont plus flasques, il y a toujours hémiplégie, mais une certaine contracture du membre supérieur droit; à aucun moment il n'y a eu de convulsions.

Le 24. Pupille gauche ponctiforme, la droite est normale. La moitié gauche de la face qui n'est pas paralysée est le siége d'une congestion avec vascularisation et chaleur très-évidentes comme s'il y avait paralysie du grand sympathique. Les jours suivants, le malade peut prononcer quelques paroles distinctes. Ceci correspond à une période d'agitation qui va même jusqu'au délire. Pendant cette période, qui dure deux jours, l'hémiplégie, a beaucoup diminué : le malade peut faire quelques mouvements, mais la motilité est bien moins accusée que du côté gauche. L'aphasie reste presque complète.

A partir du 27, coma ; hémiplégie prononcée sans contracture, refroidissement périphérique. Mort le 29.

Autopsie. — En disséquant les scissures de Sylvius, on trouve, à droite comme à gauche, de très-nombreux tubercules. A gauche, au niveau de l'entrée de la scissure, existe un amas d'exsudat gélatiniforme. Au-dessous, la substance cérébrale est ramollie.

En précisant ce point de ramollissement, on voit qu'il siége au niveau du pli de passage de la circonvolution frontale avec la circonvolution marginale de la scissure.

Cette lésion, qui n'a pas plus de 1 centimètre en tous sens, est exclusivement périphérique.

Obs. LXXXVI (Troisier, Soc. anatomique, 1872, p. 262). — Paralysie des muscles animés par le radial droit; paralysie complète du bras droit; hémiplégie faciale droite; méningite et ramollissement de la région pariétale gauche.

Homme, 45 ans ; phthisie tuberculeuse et péritonite chronique.

Le 13 mai. Agitation continuelle, divagation.

Le 17. Paralysie complète des extenseurs de la main, des radiaux et du long supinateur du côté droit. Le malade peut soulever le

membre supérieur. Contractilité électrique conservée. Léger œdème de l'avant-bras.

Le 18. Paralysie complète du bras droit ; sensibilité conservée. Hémiplégie faciale droite inférieure. Rien à signaler du côté des yeux. Le membre inférieur droit n'est pas paralysé. Mort dans la nuit.

Autopsie. — Stase sanguine dans toutes les veines et veinules des circonvolutions. Les méninges de la face convexe des hémisphères cérébraux sont congestionnées et épaissies : l'épaississement est plus prononcé au niveau des anfractuosités.

Sur la face convexe de l'hémisphère gauche, *immédiatement en arrière de la troisième circonvolution frontale*, il existe, dans une étendue de 7 à 8 centimètres carrés, une hyperémie des méninges plus accusée que dans les autres points, et l'on aperçoit à ce niveau des granulations grises en assez grande quantité, dont quelques-unes réunies forment un petit groupe mamelonné grisâtre.

Un peu au-dessous de ce point, *en arrière de la circonvolution marginale postérieure*, les méninges sont intimement adhérentes au fond d'une anfractuosité. Elles présentent dans leur épaisseur, qui atteint 1 à 2 millimètres, des modules caséeux, de la grosseur d'un grain de millet, et des granulations de petite dimension.

La substance grise des deux circonvolutions qui forment l'anfractuosité au fond de laquelle les membranes sont adhérentes, est le siége d'un piqueté hémorrhagique abondant (hémorrhagie dans les gaînes vasculaires).

La substance blanche, qui est un peu envahie par l'apoplexie capillaire, offre une teinte jaunâtre dans une épaisseur de quelques millimètres. On trouve deux autres petits foyers d'apoplexie capillaire dans le reste de l'hémisphère gauche, l'un un peu en arrière de celui qui vient d'être décrit, l'autre sur la face interne du lobe supérieur du cerveau.

La substance grise des circonvolutions adhère aux méninges ainsi enflammés et est un peu ramollie dans sa partie superficielle. — Artérite et caillots de fibrine granuleux dans les artérioles correspondantes.

Obs. LXXXVI *bis* (Redier, Th. doct., 1871, obs. I). — Perte subite de la parole; paralysie du bras et de la face du côté droit; lésions prédominantes sur la partie moyenne de la convexité de l'hémisphère gauche.

Autopsie. Les veines qui rampent sous l'arachnoïde sont pleines de sang sans être distendues : le long des vaisseaux qui rampent sur la partie moyenne de la convexité, surtout à gauche, on remarque une sorte de liséré blanc jaunâtre à bords festonnés, qui résultent, d'après l'inspection faite à la loupe, de l'agglomération de tubercules miliaires, ces traînées occupent aussi les intervalles des circonvolutions pariétales qui se continuent avec celle qui limite supérieurement la scissure de Sylvius.

La consistance du cerveau est normale; coupé par tranches minces dans le sens transversal il présente çà et là une injection sablée, qui augmente à mesure qu'on se rapproche du centre de Vieussens. En continuant ces coupes, on trouve dans l'hémisphère gauche, au sommet de la scissure de Sylvius, la pie-mère qui la couvre et qui s'y enfonce, rouge, indurée, épaissie notablement (5 millim.), parsemée de granulations blanchâtres, aplaties, analogues à des grains de semoule; ce tissu adhère par sa face interne à la pulpe cérébrale qui présente sur une étendue de 2 centimètres carrés un pointillé noir très-gros et très-inégal; le pointillé a comme une apparence de taches scorbutiques et semble du à une infiltration sanguine; un petit coagulum de la grosseur d'un grain d'orge, peut être retiré et laisse à sa place une petite excavation béante. La coupe qui fait constater cette altération se confond avec le plan des couches optiques. En enlevant à ce niveau une nouvelle couche de substance cérébrale d'environ 1 centimètre, on trouve immédiatement au-dessous du pointillé un ramollissement crémeux qui a 15 millimètres d'épaisseur, 4 centimètree d'étendue antéro-postérieure et 2 centimètres et demi d'étendue transversale; sa couleur est citrine dans le plan sous-jacent ou pointillé, et va se confondant par degrés avec la coloration de la pulpe cérébrale ambiante.

Presque point de sérosité dans les ventricules.

Obs. LXXXVII (résumée; Dr Rendu, obs. inédite, voir le schéma). — Phthisie pulmonaire; méningite tuberculeuse, parésie, puis paralysie de la jambe droite; paralysie progressive, mais incomplète, du bras droit; lésions prédominantes sur les circonvolutions pariétales gauches.

Bourgeon (Benjamin), 40 ans, entré le 29 avril 1874, à Beaujon chez M. Gubler.

Depuis quinze jours il est survenu des troubles paralytiques portant sur le membre inférieur droit. Ces troubles avaient en partie disparu et la marche était redevenue possible, quand il y a huit jours, il a été pris brusquement d'une paralysie complète avec impossibilité absolue de remuer la jambe droite.

Etat actuel : jambe droite absolument inerte, sensibilité normale, réflexes conservés.

Le 1er mai. Faiblesse de la main droite et du bras droit. Pas d'hémiplégie faciale. Parole embarrassée, idées nettes. Membre inférieur droit rigide en extension : les mouvements de la main droite sont encore possibles, mais moins forts que les jours précédents.

Le 4. Vomissements alimentaires et bilieux.

Le 5. Vomissements; au moment où ils se produisent, on remarque que le bras gauche (opposé au côté paralysie) est agité de secousses convulsives et saccadées. Céphalalgie frontale tenace.

Le 8. Le bras droit est de plus en plus faible, la jambe reste rigide.

Le 10 mai. Face congestionnée. Pupilles reserrées, surtout à gauche. Un peu de prolapsus de la paupière gauche. La peau est chaude; le malade a du délire; évidemment, il se fait de l'encéphalite.

Le 11. Le synchronisme de la paupière droite et gauche n'est pas absolu, quand le malade veut cligner : la paupière gauche est un peu en retard sur la droite : la conjonctive de ce côté est un peu plus congestionnée. Le membre supérieur droit est plus faible que les jours précédents et presque inerte.

Le 12. L'inertie du bras droit augmente sans qu'il y ait inertie absolue. Des phénomènes de dépression remplacent les signes d'excitation cérébrale des premiers jours. Mort le 12.

Autopsie. — La pie-mère appparaît avec un aspect louche, puriforme. Il est facile de voir, au voisinage du sinus ongitudinal supérieur, surtout à gauche, qu'il existe un exsudat jaunâtre assez

épais, puriforme. Dans le reste du cerveau, congestion disséminée, infiltration grisâtre et opaline le long des grosses veines. Les tubercules sont beaucoup plus nombreux sur l'hémisphère gauche que sur le droit. A droite, en décortiquant la pie-mère, on isole très-facilement les circonvolutions qui sont fermes et ont leur adhérence normale. La pie-mère est très-épaissie : il existe de très-nombreuses granulations tuberculeuses miliaires le long des gros vaisseaux et dans leur intervalle. A gauche, même apparence, sinon que les granulations sont beaucoup plus nombreures, plus confluentes, mais il n'y a nulle part, le long de la scissure sylvienne, d'exsudats épais.

Les lésions qui ont donné lieu à la paralysie sont les suivantes : *sur les circonvolutions pariétales gauches*, moyenne, antérieure et postérieure ; au voisinage de la grade scissure interhémisphérique, il existe une zone d'exsudats jaunâtres, purulents, épais, qui pénètrent dans l'intérieur des circonvolutions et atteignent plus de 2 centimètres d'épaisseur.

Une section des circonvolutions à ce niveau fait voir une série de petits foyers hémorrhagiques interstitiels qui, tout en intéressant la substance grise des circonvolutions, empiètent sur la substance blanche jusqu'à une profondeur de 4 centimètres, il y a là encéphalite et ramollissement nécrobiotique, mais n'atteignant en rien les corps opto-striés. Sur l'une des circonvolutions pariétales, immédiatement en arrière du sillon de Rolando ; outre les foyers d'apoplexie capillaire, il y a un tubercule caséeux du volume d'une noisette, qui empiète sur l'épaisseur de la substance cérébrale.

Les scissures de Sylvius, à droite comme à gauche, présentent des granulations tuberculeuses très-fines, mais pas d'exsudats susceptibles de comprimer les vaisseaux.

Pédoncules, cérébraux, protubérance, bulbe sain : la pyramide antérieure du côté gauche est un peu ramollie et adhérente aux mailles de la pie-mère.

Nota. — Nous croyons qu'on doit désintéresser *le peu* de ramollissement de la pyramide antérieure de toute influence sur la production des phénomènes paralytiques, et qu'on peut trouver les raisons de la monoplégie inférieure gauche et de la rigidité de cette jambe dans la présence du tubercule caséeux qui siégeait sur la circonvolution pariétale ascendante gauche.

Obs. LXXXVIII (résumée; Labadie Lagrave, in Th., Rendu, p. 97). — Malpoux, fille, 12 ans; paralysie de la troisième paire; parésie notable du bras gauche; paralysie faciale gauche.

Autopsie. — Les bords de la scissure sylvienne droite sont complètement agglutinés par des exsudats jaunâtres, épais; l'artère sylvienne enveloppée dans des dépôts tuberculeux et oblitérée sur une partie de ses branches.

L'extrémité antérieure du lobe sphénoïdal droit est le siége d'un foyer de ramollissement assez étendu, rempli de matière pulpeuse, d'un jaune-brun, ce ramollissement pénètre assez avant dans la profondeur des centres nerveux; les capillaires qu'on y rencontre paraissent dilatés.

Obs. LXXXVIII *bis* (résumée; Parent, p. 171, obs. XVIII). — Arachnitis de la convexité de l'hémisphère gauche par violence extérieure; paralysie commençante du côté droit.

Un manœuvre de 22 ans fut renversé par un auge de plâtrier, qui lui tomba de la hauteur de vingt pieds sur la tête, et lui fit à la partie supérieure et postérieure gauche, une plaie d'un pouce et demi de longueur.

Immédiatement après le coup, il perdit connaissance, mais il recouvra bientôt l'usage de ses facultés intellectuelles. Il fut pris également de vomissements spontanés. Transporté le même jour à l'Hôtel-Dieu, il fut saigné deux fois et mis à l'émétique en lavage.

Tout allait au mieux, quand, au treizième jour, il éprouva des frissons irréguliers, et un érysipèle survint à la face.

Le vingt-sixième jour, diminution de suppuration de la plaie du cuir chevelu; gêne considérable dans les mouvements des membres du côté droit.

Le vingt-septième et le vingt-huitième jour, augmentation des accidents; agitation la nuit.

Le vingt-neuvième jour, plaintes, réponses languissantes; facies décomposé; suppression complète de la suppuration de la plaie; mouvements du bras droit très-difficiles. Mort le soir.

Autopsie. — Péricrâne détaché de l'os et couvert de pus; immé-

diatement au-dessus, le pariétal gauche était nécrosé dans l'étendue d'une pièce de douze sols et seulement dans sa table externe. Cet os présentait en outre une félure de quelques pouces.

Vers la région correspondant à la nécrose, l'arachnoïde était enflammée dans une étendue de plus de trois pouces. Le feuillet qui tapisse la dure-mère était considérablement épaissi et adhérait au feuillet qui recouvre la pie-mère, de telle sorte qu'il en résultait une espèce de poche qui était pleine de pus. Cerveau sain.

Ce que nous devons remarquer, entre autres choses, dans ce cas, c'est la manière dont l'arachnitis se trouve bornée; ce sont les adhérences établies seulement à sa circonférence, d'où résulta un foyer circonscrit et conséquemment des phénomènes purement locaux.

Obs. LXXXIX (résumée; Lallemand, t. I, obs. XV).

Louis Motel, 48 ans, se heurte le sommet de la tête contre une cheminée.

Il n'éprouve, au moment du choc, d'autre accident qu'un éblouissement momentané.

Quinze jours après, *affaiblissement* du bras droit, *puis* de la jambe, hémiplégie avec rigidité et douleur, troubles de l'intelligence.

Mort le 20e jour.

Abcès de quatre lignes de diamètre, à la partie moyenne de l'hémisphère gauche : les parties environnantes étaient d'un rouge sablé, dans une épaisseur de deux lignes. Reste de l'encéphale sain.

Obs. XC (Andral, *loco citato*, p. 402). — Pesanteur et parésie des membres gauches; hémiplégie gauche complète; ramollissement sous-jacent aux circonvolutions dans le lobe moyen droit.

Un ancien tailleur, âgé de 65 ans, entra à l'hôpital avec un ictère et une ascite, dont la cause nous parut résider dans une affection du foie. Cet homme, déjà émacié, s'avançait lentement vers une terminaison fatale, lorsqu'un jour, il se plaignit d'une pesanteur singulière et d'un engorgement dans le membre su-

périeur et dans le membre inférieur du côté gauche. De ce côté, il ne pouvait serrer les objets avec la main que beaucoup moins fortement. Essayait-il de marcher, il lui semblait qu'un poids de cinquante livres (c'étaient ses expressions) retenait à terre son pied gauche. Il n'avait, d'ailleurs, aucune céphalalgie, aucun étourdissement, aucun signe, en un mot, de congestion cérébrale. Pendant les six semaines suivantes, le mouvement se perdit de plus en plus dans les membres gauches, et enfin l'hémiplégie fut complète.

Deux mois environ après que les premiers signes de paralysie se furent montrés, la langue se sécha, du dévoiement s'établit, et bientôt le malade succomba.

Jusqu'à l'instant de la mort, nous ne remarquâmes d'autres accident du côté du système nerveux qu'un état obtus de l'intelligence, qui ne survint qu'en même temps que la langue se sécha. Nous nous assurâmes bien qu'à aucune époque il n'y avait eu de contracture.

Ouverture du cadavre. — Crâne. — Un peu au-dessus du centre ovale de Vieussens, et à une distance à peu près égale de son extrémité antérieure et de son extrémité postérieure, sur l'hémisphère droit se présente un ramollissement qui occupe un espace capable d'admettre une noix ordinaire. Ce ramollissement est d'un blanc grisâtre. Aucune autre altération appréciable n'existe dans les centres nerveux. Les ventricules ne contiennent qu'une médiocre quantité de sérosité.

Obs. XCI (résumée ; Hayem, Th. doct., Paris, 1868. p. 157). — Ramollissement par oblitération vasculaire ; paralysie subite et totale droite aphasie.

Le 8 juillet 1864, entre dans le service de M. Léger, B.... 66 ans. Cet homme entrait à l'infirmerie pour un œdème des jambes et une affection cardiaque.

Deux jours après, il est pris, tout à coup, d'une paralysie du côté droit avec vomissements et coma ; cette paralysie est complète, s'accompagne en même temps d'hémiplégie faciale.

Le 12, le malade sort de son état comateux : la paralysie persiste, l'intelligence paraît conservée, mais la parole est complètement

abolie. La langue est déviée du côté paralysé, la sensibilité cutanée est émoussée. Bruits du cœur sourds ; pas de souffle.

Le 20. Pas de fièvre; depuis quelques jours, eschare au sacrum. L'œdème des membres inférieurs a diminué, celui des supérieurs persiste; le malade balbutie quelques paroles encore inintelligibles.

Le 23. L'état du malade continue à s'améliorer.

A partir de ce moment, les eschares font du progrès en profondeur. Mort le 29 août.

Autopsie. — Au niveau de la partie supérieure et antérieure de l'hémisphère, se trouve un vaste foyer superficiel et ramolli. Ce foyer s'étend, en avant, jusqu'à la partie postéro-supérieure du lobe frontal; en dehors, jusqu'à la partie postérieure de la circonvolution frontale la plus externe (troisième circonvolution) ; en arrière jusqu'à la scissure de Rolando; enfin, en dedans jusqu'à la circonvolution du corps calleux.

Cette vaste lésion est très-irrégulière; en profondeur elle atteint les couches superficielles du noyau blanc de l'hémisphère correspondant. Tout autour, l'arachnoïde se détache assez facilement; mais arrivée près des circonvolutions malades, elle adhère à leur surface qui est jaunâtre et comme celluleuse au niveau de la troisième circonvolution frontale. On ne peut détacher l'arachnoïde sans enlever la couche corticale superficielle, et l'on voit alors de petites ulcérations. Le tissu sous-arachnoïdien contient dans les alentours des trainées d'un blanc jaunâtre, comme fibrineuses.

Obs. XCI *bis* (Pierret, Soc. anatomiq., 1874, p. 196) — Aphasie ancienne; hémiplégie droite ancienne ; parésie du bras gauche récente ; ramollissement en foyer à l'union de la circonvolution frontale moyenne et marginale antérieure droites; vieux ramollissements autour de la scissure de Sylvius et dans le corps strié gauches.

B..., 74 ans, entre chez M. Charcot, le 17 février 1874.

En 1870 (1), attaque d'apoplexie ; coma durant sept à huit jours.

(1) Nous n'avons relevé dans l'observation que ce qui a trait aux troubles fonctionnels et aux lésions encéphaliques datant de la dernière attaque.

Le mouvement resta aboli dans *toute* la moitié droite du corps ; en même temps, *aphasie*. Cependant l'intelligence n'est pas atteinte.

Le 17 février 1874. Attaque apoplectique, yeux fixes, lèvres tournées à droite; bras gauche faible et un peu raide. Conservation de la sensibilité. Température centrale, 37,8.

Le 19. Amélioration sensible; le mouvement revient en partie dans le membre paralysé. L'amélioration relative dure près de douze jours.

Dans les derniers jours, la malade devient inquiète, agitée, puis tombe tout à coup dans le coma. La mort survient, au milieu d'attaques épileptiformes. La température centrale monta graduellement dans les derniers jours jusqu'à 39,4.

Autopsie. — Artères de la base, saines et sans caillots.

Méninges se détachant facilement de la surface des circonvolutions.

Hémisphère droit. — Sur la circonvolution occipitale médiane, on reconnaît un petit foyer, large comme une pièce d'un franc, et dont la substance est ramollie et comme ecchymosée. De plus, au niveau du point où la circonvolution frontale médiane s'insère sur la marginale antérieure, on découvre un second foyer, un peu plus développé, et qui intéresse tout à la fois la substance grise corticale, et les fibres de la couronne royante de Reil. Ventricule latéral sain.

Hémisphère gauche. — L'hémisphère gauche est plus petit que le droit : les circonvolutions paraissent atrophiées, les sillons séparatifs très-larges et en apparence plus profonds. La base de la circonvolution frontale, qui borde la scissure de Sylvius, présente une teinte ocreuse, et une perte de substance qui la coupe en deux parties. Plaque d'ancien ramollissement à la base même de la circonvolution d'enceinte. Ramollissement de la partie postéro-supérieure de la circonvolution marginale postérieure.

Vieux foyer de ramollissement dans le corps strié : dégénérescence secondaire manifeste de la moelle, du bulbe et de la protubérance.

Obs. LXCII (Blondeau, Soc. anat., 1857, p. 363). — Parésie, côté gauche : conservation de l'intelligence et de la sensibilité ; ramollissement partie moyenne, hémisphère droit.

M. Blondeau montre un ramollissement de l'hémisphère céré-

bral droit au niveau de l'union de la scissure de Sylvius et de la scissure médiane, avec oblitération de l'artère cérébrale moyenne par un caillot.

Cœur : rétrécissement auriculo-ventriculaire droit, avec insuffisance tricuspide.

Malade, 47 ans, entrée chez Trousseau avec tous les symptômes généraux d'une affection cardiaque avancée.

Après s'être plainte pendant 48 heures d'une douleur intense du côté droit de la tête, cette femme fut prise brusquement d'accidents apoplectiques caractérisés par de l'embarras de la parole, une *diminution notable de la motilité* du côté gauche, avec conservation de l'intelligence et de la sensibilité.

Mort 24 heures après l'attaque.

Obs. XCIII (Cruveilhier, 20e livrais., pl. 4, p. 6, fig. 2). — Paralysie de la langue ; hémiplégie faciale inférieure droite ; bras droit paralysé et rigide ; intelligence intacte ; ramollissement des circonvolutions, partie latérale et moyenne de l'hémisphère gauche.

M...., 75 ans, prise subitement de paralysie de la langue : bouche paraît déviée à gauche. Bras droit en rigidité et n'exécutant aucun mouvement, tandis que le gauche n'a reçu aucune atteinte.

Pas de différence dans la locomotion des deux membres inférieurs. Intelligence intacte.

Autopsie. — Ramollissement de la substance grise de plusieurs circonvolutions et anfractuosités (fig. 2), appartenant à l'hémisphère gauche. Ce ramollissement en bouillie est couleur lie de vin ou rouge violet foncé, semblable à des fraises écrasées ; la substance grise des membranes est ramollie et reste attachée à la surface du cerveau. La substance blanche subjacente a été respectée dans quelques points ; dans d'autres, elle a subi un ramollissement blanc qui s'étendait dans plusieurs points jusqu'au lobe du centre antérieur.

Dans l'hémisphère droit, l'une des circonvolutions qui avoisinent la grande scissure médiane, présentait une perte de substance très-ancienne.

Obs. XCIV (Hervey, Soc. anat., 1874, p. 29). Aphasie; hémiplégie faciale droite; rondelles de ramolissement sur la substance grise de la troisième circonvolution frontale gauche.

R..., 50 ans, cordonnier, entre le 13 novembre, 1873, chez M. Potain pour de la dyspnée urémique.

Apoplexie pulmonaire, pleurésie.

Le 2. Aphasie. Le pli naso-labial droit est effacé : quand le malade rit, la bouche est tirée du côté gauche. L'œil gauche peut se fermer isolément, l'œil droit ne peut se fermer seul.

Le 4. Aphasie persistante, hémiplégie faciale droite sans paralysie du bras ni de la jambe. Le sillon naso-labial est plus effacé, la joue se soulève quand le malade souffle. La langue se dévie à droite. Il semble que le côté droit de la face soit plus froid que le côté gauche.

Le 6. Le malade dit quelques mots. Pneumo-hydrothorax.

Le 7. Mort

Autopsie. — Les artères de l'encéphale ne renferment aucun caillot d'embolie ou de thrombose.

Le cerveau a une consistance ferme. En enlevant la pie-mère on remarque qu'elle entraîne la substance du cerveau ramollie au niveau de la portion frontale du côté gauche. Le point ramolli est très-circonscrit ; il a une étendue de 0,035 et n'a pas 1 centimètre de profondeur. Il comprend toute l'épaissseur de la substance grise sans pénétrer dans la substance blanche. Ce foyer limité et parsemé de petits points d'hémorrhagie capillaire, siége sur le bord antérieur du sillon de Rolando, dans le point où se détache la troisième circonvolution frontale gauche. La substance grise, recueillie en ce point, présente de nombreux corps granuleux. Il existe un autre point ramolli sur la troisième circonvolution dans le point où après avoir décrit une inflexion à concavité supérieure, elle s'est relevée et va se recourber en formant une convexité supérieure. Ce point ramolli a les dimensions d'une pièce de 20 centimes en argent; il présente peu d'hémorrhagie capillaire et n'est pas limité à la substance grise; au dessous, la substance blanche présente très-manifestement l'état criblé qui est rendu plus évident en y projetant un filet d'eau. Au voisinage de

ce petit foyer existait une petite hémorrhagie capillaire dans une gaîne du volume d'un grain de millet.

Rien dans les autres parties de l'encéphale ; les vaisseaux congestionnés sur les coupes transversales du bulbe et de la protubérance : aucun de ces points ne présente de ramollissement.

Obs. XCV (P. Lucas-Championnière, *Soc. anat.*, 1875, p. 202). 1° Attaque d'hémiplégie passagère; 2° légère hémiplégie droite transitoire ; 3° aphasie sans paralysie des membres ; affection mitrale ; lésion (ramolissement superficiel) de la troisième circonvolution frontale gauche.

La nommée J..., âgée de 54 ans, était depuis le commencement du mois de décembre, dans le service de M. Jaccoud, pour une insuffisance mitrale avec rétrécissement, quand elle tomba vers le 20 janvier 1875, elle est relevée aussitôt, et transportée dans son lit; elle reprend connaissance en gardant une légère hémiplégie droite, qu'elle conserve quelques jours, mais qui ne tarde pas à disparaître complètement : huit jours après, elle a des vertiges et elle est sur le point de perdre connaissance de nouveau.

Cependant elle se maintient dans cette position. Le cœur est toujours à peu près dans le même état.

Le 15 février, la malade se réveille ayant complètement perdu la parole; elle ne présente aucune paralysie des membres; il lui est impossible d'articuler les mots; à ce moment elle paraît avoir un certain degré d'hébétude; mais les jours suivants, l'intelligence revient à peu près complètement; elle se désole de ne pouvoir exprimer ce qu'elle veut dire, elle prononce quelques mots incohérents. Quand on la presse de dire son nom, elle ne peut y arriver, mais si on en dit la première partie, elle prononce la dernière, quoique avec beaucoup de peine. Elle est incapable d'écrire un mot.

Cet état reste stationnaire pendant dix jours environ; à ce moment il y a un léger progrès de prononciation ; mais à partir du 7 mars, l'état général de la malade s'aggrave ; elle s'affaiblit rapidement; le pouls devient de plus en plus faible; elle meurt dans la journée du 9 mars.

Cette malade avait déjà eu, quelque temps avant son entrée à l'hôpital, une première attaque d'hémiplégie qui n'avait pas laissé de traces.

A l'autopsie, on trouve dans le cerveau, un ramollissement superficiel bien limité occupant la partie antérieure de la troisième circonvolution gauche, occupant aussi une petite partie du lobule de l'insula. Pas d'autres lésions dans le cerveau. On ne peut trouver de point obturé dans les branches de l'artère sylvienne.

Infarctus nombreux dans le poumon, la rate et les reins. Au cœur, les bords de la valvule mitrale présentent un grand nombre de petites végétations polypiformes.

Obs. XCVI (Durand-Fardel), Th., obs. 27, p. 93. Reydleux : hémiplégie droite portant plus sur la jambe que sur le membre inférieur ; rien à la face. *Disparition et retour des mêmes accidents avec même prédominance sur le membre inférieur droit.*

A la *partie interne* de la convexité du lobe moyen, hémisphère gauche, près de la grande scissure, la pie-mère entraîne avec elle, des lambeaux considérables de substance cérébrale mollasse et rougeâtre; le bord inférieur de cet hémisphère dans la grande scissure paraît, au travers des membranes, comme marbré de rouge.

Cette coloration s'étend profondément jusque dans la substance blanche.

Obs. XCVII (très-résumée ; de Valicourt, Th. doct., 1875, nº 399 ; Etudes cliniques sur les hémiplégies observées dans le cours des pleurésies, obs. I, p. 7). — Pleurésie droite purulente ; aphasie; hémiplégie droite totale; troubles parétiques de certaines parties, troubles paralytiques de certaines autres.

Fischer, matelot, 29 ans (deux jours après une hémorrhagie assez abondante qui s'est produite par une fistule résultant d'un empyème droit) constate, en se réveillant, 22 septembre 1874, qu'il est paralysé du côté droit.

La paralysie est complète au membre supérieur, moins marquée à l'inférieur.

(1) Nous croyons qu'il s'est agi ici d'une paralysie corticale. Ne peut-on pas rapporter les accidents aussi bien à une thrombose cérébrale qu'à une embolie venue du cœur ? L'état général du sujet autorise au moins notre manière de voir.

Bouche deviée, parole embarrassée.

Entre, en février 1875, dans le service de M. Laveran.

La paralysie du membre inférieur a diminué. Dans le membre supérieur droit la force est de beaucoup inférieure à celle du côté gauche; néanmoins, ses mouvements sont possibles, diminués toutefois pour l'annulaire et le petit doigt.

La flexion de ces doigts ne peut se faire, en effet, que dans les articulations métacarpo-phalangiennes, les autres articulations des phalanges restant dans l'extension.

La paralysie de la face a persisté avec la même intensité au dire du malade. Toujours est-il que nous voyons la commissure labiale droite abaissée par rapport à la gauche.

Le malade nous dit qu'il est obligé de ramener constamment les aliments qui sont restés entre la joue et les arcades dentaires du côté droit, de plus, que la salive tend à s'écouler par la com-

---

Au reste, qu'on accepte l'idée d'une thrombose cérébrale née sur place, ou l'idée d'une embolie, cela importe peu, dans l'espèce.

Il y a eu enraiement circulatoire, voilà le fait important, seulement, nous croirions volontiers, que l'obstacle vasculaire a porté, non sur les branches lenticulo-striées, mais sur les branches corticales (frontale externe inférieure et pariétales) sylviennes. Nous baserions notre diagnostic, *hemiplegie corticale,* sur l'ensemble des faits suivants : contemporanéité de l'aphasie et de l'attaque hémiplégique, amélioration rapide de la paralysie inférieure, dissociation des troubles paralytiques du bras : « les mouvements sont « possibles, *diminués, toutefois pour l'annulaire et le petit doigt.*

Nous avons tenu à rappeler cette observation, pensant qu'on pourra trouver dans les troubles circulatoires corticaux (d'origine nerveuse ou mécanique) l'explication de ces faits d'aphasie, de convulsions ou de paralysies consécutives à la paracentèse abdominale et thoracique, faits sur lesquels l'attention a été appelée par des communications recentes (MM. Raynaud et Lepine).

Cette considération, que convulsions ou paralysies (observ. de M. Walcher, *Gaz. médic.* de Strasbourg, janv. 1876) peuvent être *partielles* (monoplégie trachiale) invite à chercher la raison des troubles moteurs ailleurs que dans une action bulbaire.

missure de ce côté. La difficulté de prononciation seule n'est plus aussi forte.

La sensibilité générale est diminuée dans tout le côté droit du corps, surtout en approchant des extrémités, à tel point même que la main et principalement la plante du pied sont insensibles.

La sensibilité réflexe de la face est conservée.

La température des deux aisselles donne 36°. 2 à droite et 36°, 8 à gauche.

Le malade sortit le 8 juillet avec une pension de retraite.

Obs. XCVIII (résumée; Andral, *loco citato*, p. 543). — Tremblements, parésie, paralysie, engourdissements, membre supérieur gauche; mouvements convulsifs à droite; paralysie plus accusée du bras gauche; paralysie de la jambe gauche; injection pie-mérienne, à gauche; ramollissement à droite.

Un homme, âgé de 27 ans, charpentier, récemment traité à l'hôpital des vénériens pour des chancres, ressentait depuis quelque temps, dans tout le côté droit de la tête, une sorte de pesanteur, plutôt qu'une véritable douleur, à laquelle il avait à peine fait attention.

Le 18 décembre 1821, après avoir travaillé toute la journée, comme de coutume, il éprouva dans le membre *thoracique gauche un tremblement assez fort*, la main surtout était agitée par des mouvements continuels de flexion et d'extension.

Bientôt il se plaignit de tintements d'oreille, d'éblouissements, et perdit entièrement connaissance. Cet état dura une partie de la nuit.

Le lendemain 19, retour des fonctions sensorielles et intellectuelles; continuation des mouvements de la main gauche; de temps en temps flexion permanente et comme tétanique de l'avant-bras sur le bras; intégrité des fonctions des membres abdominaux et du membre thoracique droit.

Le 20. Cessation complète des mouvements spasmodiques; *gêne* dans les mouvements *du bras, de l'avant-bras et de la main du côté gauche;* sensation de faiblesse, d'engourdissement et de froid dans ces parties.

Le 21. Persistance de ce commencement de paralysie. Le soir, entrée à l'hôpital de la Charité.

Le 22, matin. Face pâle, intégrité des fonctions intellectuelles et sensoriales, conservation de la myotilité et de la sensibilité dans les deux membres abdominaux et dans le membre thoracique droit; flexion de la main gauche sur le poignet, due plutôt à la paralysie des extenseurs qu'à la contraction des fléchisseurs; impossibilité de rien serrer avec cette main, qui paraît froide et engourdie; mouvement de l'avant-bras gauche faible et exigeant beaucoup d'efforts pour porter la main à la tête; muscles de la face et de la langue dans l'état naturel; douleur assez forte dans toute la partie droite de la tête, s'exaspérant par intervalles sans augmenter ni diminuer par la pression; pouls lent et faible; peau sans chaleur; fonctions digestives intactes; l'état du malade paraît avoir beaucoup d'analogie avec celui que présentent les individus dont la paralysie reconnaît pour cause les émanations de plomb.

Jusqu'au 25, même état, même traitement.

Le 26. Face rouge, céphalalgie plus forte que jamais.

Le 27. Persistance de la céphalalgie, abolition des mouvements de l'avant-bras gauche et diminution de ceux du bras.

Le 31. Vers dix heures du matin, délire avec agitation pendant toute la journée.

Le 1er janvier, dans la matinée, yeux égarés roulant continuellement dans leur orbite, tête agitée par des mouvements continuels de droite à gauche et de gauche à droite. Le bras gauche, soulevé, retombe comme une masse inerte. Le membre supérieur et le membre inférieur droits, au contraire, sont agités de petits mouvements spasmodiques brusques, irréguliers et fréquents, qui augmentent dès qu'on les touche. Le membre abdominal droit en est exempt, quoiqu'il ne partage pas la paralysie du bras, car, pour peu qu'on le pince, le malade le retire et se plaint; il prononce à voix basse les propos les plus incohérents. Cependant quand on fixe son attention par des demandes réitérées, ses réponses sont justes, il tire la langue quand on l'en prie. Pour la première fois le pouls est fréquent. Le reste du jour, point de changement, le lavement n'est point rendu.

Le 2. Dans la matinée, assoupissement, point de réponses aux questions; mais le moindre attouchement reproduit les mouvements spasmodiques des membres du côté droit; pouls très-fréquent et petit. Dans la journée, augmentation de l'état comateux; le soir, *paralysie du membre abdominal gauche*, mort dans la nuit.

Ouverture du cadavre 36 heures après la mort. Arachnoïde de la surface supérieure des hémisphères cérébraux, surtout du gauche, fortement injectée.

Circonvolutions du lobe postérieur de l'hémisphère droit aplaties, offrant sous le doigt une sensation évidente de fluctuation. Une incision donne issue à un liquide verdâtre inodore, de consistance crémeuse, à un véritable pus, semblable à celui qui s'écoule de beaucoup d'abcès phlegmoneux extérieurs. En prolongeant l'incision, on met à découvert une cavité irrégulièrement sphéroïde, de capacité à loger un œuf de poule, située en dehors et en arrière du ventricule du même côté, avec lequel elle ne communique pas ; séparée de l'arachnoïde par une lame très-mince de substance cérébrale, et communiquant en dehors, par une sorte de trajet fistuleux, avec une autre cavité de la capacité d'une noix. La face interne de ces deux abcès et du trajet fistuleux qui les réunit est tapissée par une membrane mince, d'un rouge grisâtre, douce et lisse au toucher, se détachant facilement, par lambeaux, du tissu sous-jacent, sur lequel elle ne semble, en quelque sorte, qu'appliquée. Mise dans l'eau, elle paraît comme villeuse et hérissée de filaments; enfin elle offre beaucoup d'analogie avec les membranes muqueuses. Autour d'elle, la substance cérébrale n'est ni injectée, ni plus molle, ni plus dure qu'à l'ordinaire. Dans chacun des ventricules latéraux, sérosité limpide et incolore en quantité médiocre; dans le reste de l'encéphale, aucune altération notable.

Obs. XCIX (résumée; Parent, p. 316, obs. VI). — Arachnitis de la convexité de l'hémisphère gauche ; épanchement purulent à sa surface ; paralysie du côté droit; difficultés dans l'expression de la parole.

Capé, 19 ans, se réveille avec une douleur de tête très-vive qui continue tout le jour et le soir devient très-violente.

Le 3e jour. Céphalalgie forte, hébétude, difficulté de s'exprimer, étourdissement des forces plutôt que prostration; pupilles peu contractiles; œil vif, oreille dure, face altérée.

Le 7e jour, état d'affaissement plus considérable. Pupilles dilatées.

Le 8e et le 9e jour : faiblesse considérable dans les membres du côté droit et surtout dans le bras; le malade ne peut s'exprimer

quoiqu'il paraisse entendre ce qu'on lui dit; il cherche même à exécuter quelques mouvements.

Le 10e jour. Paralysie complète du bras droit, pupilles très-dilatées, coma. Le malade remue le bras paralysé avec celui qui ne l'est pas. Mort le 13e jour.

Autopsie. — Rougeur et inflammation de l'arachnoïde qui recouvre la face supérieure de l'hémisphère gauche du cerveau; sur toute cette partie elle est tapissée d'une couche purulente. Au-dessus de la bosse pariétale complète, le pus uni à de la sérosité dans une proportion de trois à quatre onces, se trouve réuni en foyer dans la cavité de l'arachnoïde, au point qu'en cet endroit il déprime le cerveau. Autres viscères sains.

Obs. C. (Parent, p. 312, obs. LVIII). — Arachnitis de la convexité; épanchement purulent sur l'hémisphère gauche; paralysie du côté droit.

Une femme de 30 ans, descendant un escalier, étant ivre, tombe à la renverse. Le côté droit de la tête porte sur l'angle saillant d'une des marches : le coup fut si violent qu'elle perdit connaissance et se fit une large plaie au fond de laquelle on voyait l'artère temporale et fournissant beaucoup de sang.

Amenée à l'Hôtel-Dieu, trois quarts d'heure après, elle reprit connaissance.

Tout alla bien jusqu'au sixième jour, époque à laquelle la plaie se tuméfia.

Le 19. Céphalalgie intense.

Le 21, 22 et 23, mêmes accidents.

Le 24. Exaspération de tous les symptômes : pupille droite dilatée; affaiblissement très-marqué des membres droits sans la moindre diminution de la sensibilité; coma profond. Mort dans la nuit.

Autopsie. — On trouve une petite quantité de pus entre l'os et le péricrâne (au niveau de la plaie), ainsi qu'entre le crâne et la dure-mère qui est décollée dans le voisinage de la blessure.

C'est surtout dans la cavité de l'arachnoïde que le pus se trouve réuni en plus grande quantité, il recouvre toute la surface supérieure de l'hémisphère gauche du cerveau et s'étend sur toute la face de la grande faux du même côté, tandis que du côté droit de

cette cloison il n'en existe que très-peu. La séreuse sur l'hémisphère droit est saine.

Dans tous ces points le pus est blanc opaque, épais et adhère intimement à l'arachnoïde; la surface du cerveau correspondant à cet épanchement est rosée dans sa portion la plus superficielle et grisâtre plus profondément. Les autres organes sont sains.

Obs. CI (Dieulafoy, *Gaz. hôpit.*, 1867, 229). — Aphasie; hémiplégie faciale droite; deux foyers confinant à la troisième circonvolution frontale gauche.

X..., malade brightique pris sans prodomes, sans signes prémonitoires, de perte de la parole. Rien du côté des membres.

A la face, paralysie appréciable mais très-limitée les zygomatiques et les élévateurs de la lèvre supérieure, du côté droit, paraissaient avoir été légèrement compromis; les traits correspondants de la face étaient un peu déviés à gauche. L'aphasie fut d'assez courte durée.

Autopsie. — Dans le lobe antérieur cérébral gauche, deux foyers transformés en kystes contenant quelques gouttes de liquide.

L'un de ces foyers, gros comme un pois, était à droite du second dont le volume était trois fois plus considérable : ils confinaient à la troisième circonvolution, dont la substance grise était respectée. Autres parties de l'encéphale saine.

Obs. CII (résumée; Dieulafoy, *Gaz. hôp.*, 1868, p. 150). — Paralysie faciale; paralysie progressive du bras droit; hémorrhagie siégeant à la partie interne de la circonvolution pariétale antérieure gauche.

X..., femme de 60 ans, entrée chez M. Denonvilliers pour une hernie crurale étranglée.

Le matin du jour où l'opération devait être faite, au moment de la visite, après avoir passé une bonne nuit, la malade causait, avec nous; tout à coup, ses idées paraissent moins nettes, sa parole devient moins facile et la bouche se dévie fortement à gauche. « Monsieur, dit la malade, je ne sais ce que j'éprouve; je sens que mon bras devient bien lourd voyez, c'est à peine si je peux remuer les doigts. »

La paralysie limitée à la face inférieure droite et au bras ne fut même complète dans ce dernier que le soir.

Conservation de la sensibilité; même, un peu d'hyperesthésie à droite, au début.

A 9 heures 1/2, matin, la peau du front devint lisse à droite : les deux paupières s'ouvraient et se fermaient comme d'habitude.

Autopsie. — Athérome des artères de la base. Toutes les parties de l'encéphale étaient saines à l'exception d'un point de l'hémisphère gauche. L'altération de la substance cérébrale, du volume d'une noisette, siégeait à la partie interne de la circonvolution pariétale antérieure, celle qui limite en avant la scissure de Rolando. La quantité de sang extravasé était en petite quantité, disséminée plutôt que collectée et, autour de ce foyer, il y avait une zone de substance centrale ramollie et légèrement colorée.

Obs. CIII (Gintrac, *loco citato*, p. 34, obs. CCXXVI). — Monoplégie brachiale gauche; hémiplégie faciale gauche? hémiplégie gauche; hémorrhagie corticale.

M. Vidal, 45 ans, blanchisseuse, éprouve le 20 novembre, sans phénomènes précurseurs, une perte absolue de connaissance et tombe.

Transportée à l'hôpital Saint-André on reconnaît une paralysie du membre supérieur gauche sans perte de la sensibilité et du mouvement.

La malale semble comprendre mais ne parle pas. En faisant ouvrir la bouche, on voit la langue déviée à gauche; les pupilles sont resserrées.

En dépit du traitement, les choses ne vont pas mieux, le membre supérieur gauche devient insensible, puis perd la motilité. Mort le 27 novembre.

Autopsie. — L'hémisphère gauche ne présente aucune altération. L'hémisphère droit semble plus saillant; il offre à sa surface une injection notable. En dehors et en avant du corps strié, foyer hémorrhagique qui se prolonge dans toute la partie antérieure du lobe moyen. Il a 0,10 de long sur 0,03 de large. Il contient des caillots et une certaine quantité de sang liquide; ses parois sont ramollies.

Obs. CIV (Pinel, cité par Gintrac, Path., t. VII, p. 60). Hémiplégie droite; aphasie; retour du mouvement et de la parole.

Femme de 65 ans, robuste. Etat de malaise, 23 octobre : attaque subite. Paralysie des membres droits qui portent spécialement sur les fléchisseurs, en sorte que l'extension domine. Langue paralysée; aucun son ne peut être prononcé. Intellect intact : les réponses sont faites par gestes. Au bout d'un mois, retour de la parole et du mouvement. Dix mois après, la malade succombe à une affection grave du poumon.

Autopsie.— A la partie *supérieure* et *latérale* de l'hémisphère gauche, une petite cavité occupe surtout la partie médullaire d'une circonvolution, elle est tapissée par une membrane de couleur citrine, assez bien organisée, et est entourée d'un tissu dur, mais friable.

Obs. CIV (Présentée par Dusaussay aux Sociétés anatomique et biologique, janvier 1876). — Hémorrhagie du centre ovale sur les limites des lobes frontal et pariétal gauches ; aphasie ; hémiplégie gauche flasque; déviation conjuguée des yeux; contracture de l'avant-bras sur le bras; disparition de la contracture ; hémiplégie variable ; eschare fessière au 8e jour.

B... (Marie), 57 ans, couturière, entrée a l'hôpital Lariboisière, le 10 décembre 1875, salle Sainte-Joséphine, n° 11, service de M. Millard. Les renseignements que l'on a sur les antécédents de la malade sont à peu près nuls. Tout ce que l'on peut savoir, c'est que la veille de son entrée à l'hôpital, pour la quatrième fois, elle a été frappée d'apoplexie cérébrale, une perte absolue de connaissance. Au moment de l'entrée et à la visite du 11, la malade est toujours dans le coma. Elle n'entend et ne comprend aucune des questions qu'on lui adresse. Elle ne parle pas.

Il existe une hémiplégie droite complète (paralysie flasque). La sensibilité est abolie partout. Il n'existe pas de mouvements réflexes: Déviation conjuguée des yeux. Déglutition difficile. Incontinence de l'urine et des matières fécales. Pas de bruit morbide au cœur. — Scammonée 1 gramme.

Le 12, le 13, le 14, on note un certain degré de contracture des

fléchisseurs de l'avant-bras sur le bras du côté paralysé. Les fléchisseurs des doigts sont intacts. Du reste, même état qu'au moment de l'entrée.

Le 15. La contracture a disparu.

Le 16. Il existe un léger degré de connaissance. La malade semble comprendre quelques-unes des questions qu'on lui fait. La déglutition est plus facile, les mouvements réflexes reparaissent. La sensibilité est toujours très-obtuse. Paralysie flasque complète du bras et de la jambe à droite. Toujours aphasie. Commencement d'eschare à la région fessière droite, ne dépassant pas la ligne médiane.

Le 17. La sensibilité est toujours très-diminuée à droite et à gauche. La déviation des yeux et du cou est moindre. Les pupilles sont égales, rétrécies. La somnolence est toujours grande. L'eschare s'étend rapidement.

Le 20. La connaissance semble revenir un peu. Quelques légers mouvements du côté paralysé. La malade peut s'assoir sur le lit, se tourner sur le côté droit. La sensibilité reparaît aussi un peu à droite. Toujours aphasie complète. Pas de contracture. Pas de fièvre.

Le 28. En plus de l'état précédemment décrit, qui n'a pas varié, il existe un peu de fièvre et de l'agitation. — Bromure de potassium, 2 grammes.

Le 2 janvier 1876. La fièvre et l'agitation persistent. L'intelligence est complètement abolie. L'hémiplégie est de nouveau complète, sans contracture. Déglutition assez facile. Incontinence de l'urine et des matières fécales. Rien du côté des yeux. L'état de la malade rend l'expectoration de la sensibilité impossible. Il existe sur la face droite, une large eschare noirâtre, en partie éliminée

Le 9. Depuis le 2, on n'a observé aucun symptôme nouveau. Même agitation, même impossibilité de parler, même paralysie flasque à droite. Seulement l'état général déjà très-mauvais, a été en s'aggravant de plus en plus. La malade est tombée dans le coma et est morte ce matin à 4 heures.

Autopsie le 10.

Cerveau. — Dans l'hémisphère gauche, on trouve un foyer hémorrhagique, dont le contenu est formé par un sang noir demi-solide. Ce foyer est situé dans le centre ovale sur les limites des lobes frontal et pariétal. Il est limité en dedans par la substance grise

du lobe paracentral; en haut et en dehors par l'écorce des circonvolutions frontale ascendante et pariétale ascendante. En bas, il est séparé du corps strié par un lit de substance blanche de 1 centimètre d'épaisseur. En avant, il ne s'étend pas au delà de la scissure frontale parallèle. En arrière, il s'arrête au niveau du bord postérieur de la circonvolution pariétale ascendante. Rien dans le ventricule gauche. Le reste du cerveau est sain.

Cœur. — Valvule mitrale épaissie, opaque, blanchâtre, à bords libres mamelonnés manifestement insuffisante. Rien à noter dans les poumons, le foie, la rate, les reins.

L'eschare fessière, qui recouvre une bonne partie de la fesse droite, sans dépasser la ligne médiane, occupe toute l'épaisseur de la peau et une partie du tissu cellulaire sous-cutané.

F, lobe frontal. — P, lobe pariétal. — O, lobe occipital. — T, lobe temporal. — T 1, T2, T 3, première, deuxième, troisième circonvolutions pariétales. — *t* 1, *t* 2 premier et deuxième sillons pariétaux.

C, sillon central ou de Rolando. — A, circonvolut. centrale ou frontale antérieure. — B, circonv. centrale postérieure ou pariétale ascendante. — *f*1, *f*2, *f*3 circonv. frontales supérieure, moyenne et inférieure. — F1, F2, sillons frontal supérieur et inférieur. — *f*3, sillon pariétal. — *ip*, sillon inter-pariétal. — *cm*, fin du sillon calloso-marginal. — *po*, scissure pariéto-occipitale. — *o*, sillon occipita transverse. — *o* 2, sillon occipital longitudinal.

P 1, lobule pariétal. — P 2, circonv. supra-marginale. — P'2. circonv. angulaire pli courbe). — O1, O2, O3, première, deuxième et troisième circonvolutions occipitales.

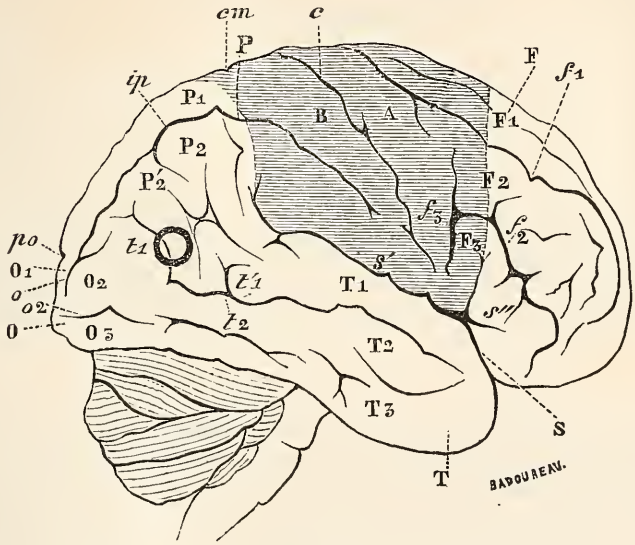

Fig. I.

Fig. I. — La lésion figurée par des hachures (gliome), observ. LXVII, a donné : accès d'épilepsie hémiplégique gauche, troubles parétiques gauches. Une fois on a noté de la rotation de la tête à gauche.

La lésion figurée par un cercle, au sommet de la scissure parallèle (méningite, obs. XII de M. Grasset), a donné : chute de la paupière supérieure gauche ; aucun autre trouble paralytique n'a été noté.

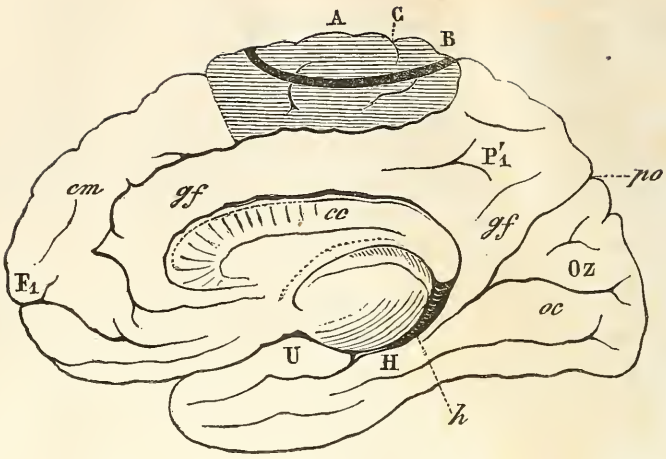

Fig. II.

A, circ. antérieure. — B, circ. centrale postér. — F 1, première circonv. frontale. — *gf*, cyrus fornicatus. — *cm*, sillon calloso-marginal. — P'1, avant-coin ou lobe carré. — OZ, coin. — H, Cyrus Hippocampi. — *h*, sillon de l'hippocampe. — U, Gyrus uncinnatus. — *po*, scissure pariéto-occipitale. — *oc*, scissure calcarine.

Fig. II. — La lésion figurée par les hachures sur le lobule paracentra représente la saillie interne formée par le gliome de l'obs. LXVII.

La zone des hachures, sise au-dessus de la ligne courbe, représente le prolongement interne du noyau d'encéphalite tuberculeuse (obs. XXIV) qui a donné lieu à de la parésie et à des contractures des membres gauches.

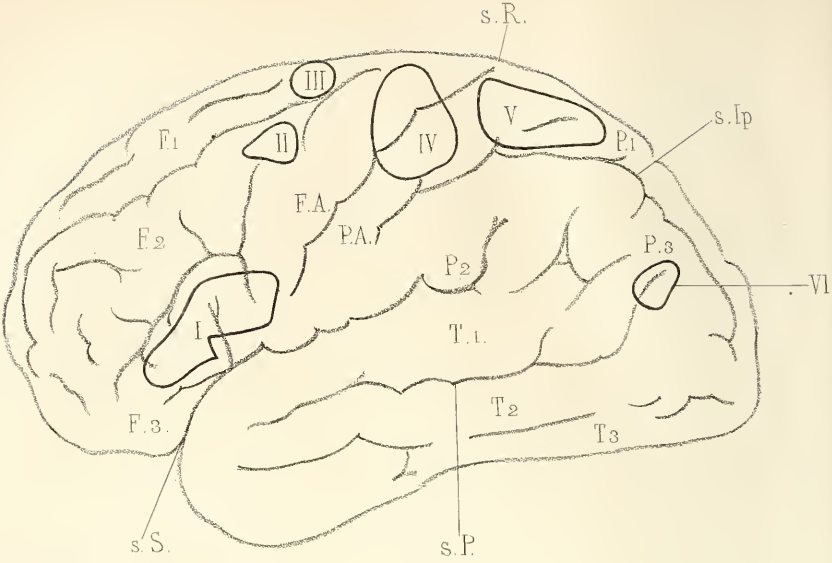

Fig. 3.

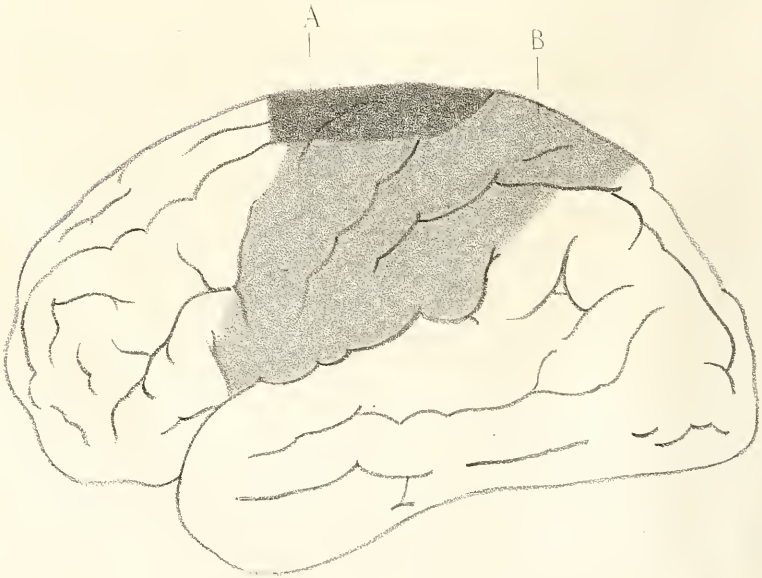

Fig. III. — Sur cet hémisphère (fig. de Ecker), nous avons dessiné la situation probable des centres moteurs chez l'homme (d'après les recherches de Ferrier chez le singe), telle qu'elle a été représentée par Carville et Duret (*Arch. de physiol.*, 1875).

I. Centre pour les mouvements de la langue et des mâchoires (circonv. de Broca, aphasie). — II. Centre pour les mouvements des lèvres (muscles innervés par le facial). — III. Centre pour les mouvements de la tête et du cou (rotation). — IV. Centre pour les mouvements du membre supérieur. — V. Centre pour les mouvements du membre inférieur. — VI. Centre pour les mouvements des yeux.

Circonvolutions et scissures : F1F2F3 première, deuxième et troisième circonvolutions frontales. — F A, frontale ascendante. — P A, pariétale ascendante. — P1, lobule du pli pariétal. — P2, lobule du pli courbe. — P3, pli courbe. T1, T2, T3, première, deuxième et troisième circonvolutions temporales. — sR, scissure de Rolando. — sIp, scissure interpariétale. — sP, scissure parallèle. — sS, scissure de Sylvius.

Fig. V. — La lésion A (obs. LXI), gliome, a donné des attaques d'épilepsie hémiplégique droite avec rotation de la tête à droite, puis paralysie des membres droits.

La lésion B (obs. LXXXVII), méningo-encéphalite tuberculeuse, a donné une paralysie progressive de tout le côté droit.

Fig. IV. La lésion figurée en A, méningo-encéphalite tuberculeuse a donné (obs. LXXXIII) : 1° paralysie, puis contracture des membres droits ; 2° rotation de la tête et déviation des yeux à droite (un autre foyer, qui n'est point représenté ici, occupait le sommet du lobule de l'insula).

La lésion B, gliome (obs. LXIV), a donné, après des accès d'épilepsie hémiplégique droite, une paralysie des membres droits et de la moitié droite de la face.

La lésion C, plaque jaune (obs. XIII), a entraîné une hémiplégie droite, permanente, avec dégénération descendante.

Les lésions D, ramollissement (obs. XCIV), ont donné de l'aphasie et une hémiplégie faciale droite, sans trouble du côté des membres.

Fig. VI. — La lésion A (obs. LII), ramollissement, a donné de la contracture dans les membres gauches.

La lésion B, plaque jaune (obs. XIV), a entraîné une hémiplégie gauche permanente et une dégénération suivie jusque dans la moelle.

La lésion C, foyer de méningo-encéphalite tuberculeuse (obs. LXXX) a donné : attaques épileptiformes, puis hémiplégie complète, totale et flasque du côté gauche.

La lésion D, abcès (obs. LXXVI), a donné des convulsions des membres gauches, prédominantes dans la main gauche, puis de la paralysie envahissant les membres gauches.

Les croix disséminées sur le lobe pariétal (obs. II) représentent la zone sur laquelle des granulations tuberculeuses confluentes, des points d'aploplexie capillaire et de ramollissements inflammatoires, s'étaient accusés par des accès d'épilepsie hémiplégique gauche, débutant par la face : aux attaques convulsives, a succédé une hémiplégie totale, complète et flasque gauche.

Paris. A. Parent, imprimeur de la Faculté de Médecine, rue Mr-le-Prince, 31.

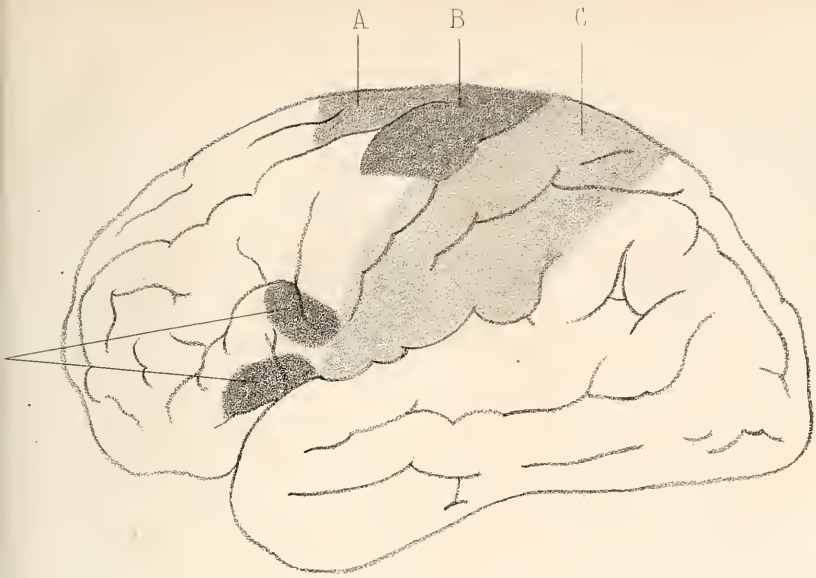

Fig. 4.

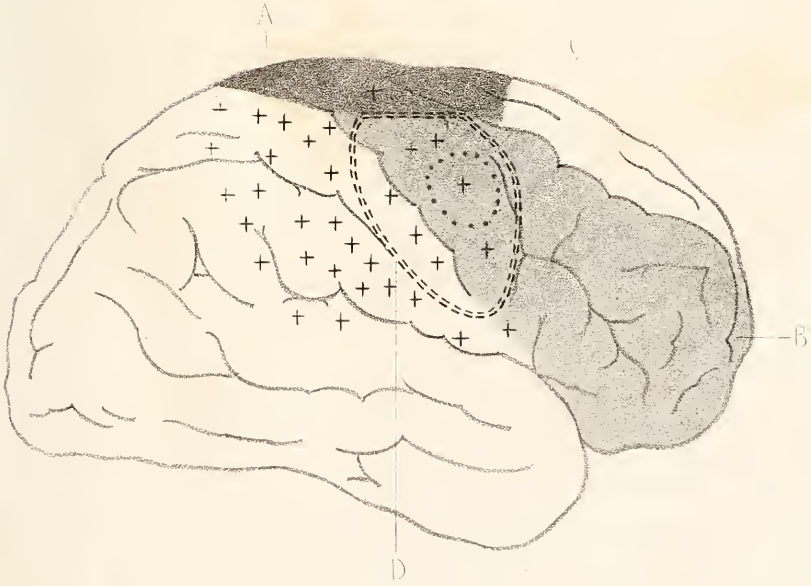

Fig. 6.

19.E.20

19.E.20
Contribution a l'etude des conv1876
Countway Library BEP2141
3 2044 045 890 340